

Министерство науки и высшего образования РФ
Федеральное государственное бюджетное образовательное
учреждение высшего образования
УЛЬЯНОВСКИЙ ГОСУДАРСТВЕННЫЙ УНИВЕРСИТЕТ
Медицинский факультет
Кафедра факультетской терапии

МЕТОДИЧЕСКИЕ УКАЗАНИЯ ДЛЯ СТУДЕНТОВ ПО ПРОВЕДЕНИЮ ПРАКТИЧЕСКИХ
ЗАНЯТИЙ ПО ДИСЦИПЛИНЕ “КЛИНИЧЕСКАЯ ЭЛЕКТРОКАРДИОГРАФИЯ” ДЛЯ
СПЕЦИАЛЬНОСТИ 31.05.02 “ПЕДИАТРИЯ”

Методическое пособие

Ульяновск 2021

УДК
ББК
К

*Печатается по решению Ученого совета
Института медицины, экологии и физической культуры
Ульяновского государственного университета*

Разработчик – профессор кафедры факультетской терапии Гимаев Р.Х.

Рецензент – доцент кафедры госпитальной терапии Сапожников А.Н.

Методическое пособие по учебной дисциплине «Клиническая электрокардиография».- Ульяновск, УлГУ, 2021.

Методическое пособие подготовлено в соответствии с требованиями рабочей программы и содержит методические указания по основным разделам учебной дисциплины «Клиническая электрокардиография» согласно действующему учебному плану. Методическое пособие предназначено для студентов медицинского факультета, обучающихся по специальностям 31.05.02 «Педиатрия». ©. 2021

СОДЕРЖАНИЕ

| | |
|--|----|
| 1. Введение..... | 4 |
| 2. Цель и задачи освоения дисциплины | 4 |
| 3. Место дисциплины в структуре ООП | 4 |
| 4. Предполагаемы результаты (компетенции)..... | 4 |
| 5 Содержание дисциплины..... | 5 |
| 6. Перечень вопросов к зачету и критерии оценки по итогам зачета | 7 |
| 7. Учебно-методическое и информационное обеспечение дисциплины..... | 8 |
| Приложения | 10 |

1. Введение.

Краткая характеристика учебной дисциплины «Клиническая электрокардиография»

Клиническая электрокардиография относится к вариативной части блока (Б1.В) в рамках дисциплин формируемых участниками образовательных отношений (Б1.В.) под названием программы дисциплины «Клиническая электрокардиография» (Б1.В.04) специалитета согласно ФГОС ВО и Рабочего учебного плана специальности 31.05.02 «Педиатрия», утвержденного ректором Ульяновского государственного университета (приказ № 965 от 12.08.2020). Изучению дисциплины Клиническая электрокардиография предшествуют нормальная и патологическая анатомия, нормальная и патологическая физиология, биологическая химия, фармакология и пропедевтика внутренних болезней, факультетская терапия и профессиональные болезни. Знания, умения и компетенции по данным дисциплинам определяются требованиями к их освоению на предшествующих кафедрах и контролируются определением входных знаний изучения клинической электрокардиографии.

Изучение раздела является предшествующим для дисциплин: госпитальная терапия, госпитальная педиатрия, клиническая фармакология, инфекционные болезни; фтизиатрия; инфекционные болезни у детей; поликлиническая и неотложная терапия

а. Выпускник, освоивший программу специалитета, должен обладать **необходимыми компетенциями**, соответствующими виду профессиональной деятельности, на который (которые) ориентирована программа специалитета:

- готовность к сбору и анализу жалоб пациента, данных его анамнеза, результатов осмотра, лабораторных, инструментальных, патологоанатомических и иных исследований в целях распознавания состояния или установления факта наличия или отсутствия заболевания (ПК-1).

2. Цель и задачи изучения дисциплины

Цель - овладеть целостной системой теоретических и практических основ клинической электрокардиографии; методике записи и анализа электрокардиограмм; дифференциальной диагностики патологий сердечно-сосудистой системы на основе данных электрокардиографии.

В задачи обучения входят:

- Изучение основ формирования нормальной электрокардиограммы;
- Освоение методик снятия электрокардиограммы и проведения функциональных проб в электрокардиографии;
- Оценка и анализ показателей нормальной электрокардиограммы;
- Изучение основных механизмов формирования патологических электрокардиограмм при различных сердечно-сосудистых заболеваниях;
- Проведение дифференциальной диагностики патологии сердечно-сосудистой системы на основе данных электрокардиографии;
- Ознакомление с новыми методиками диагностики патологии сердечно-сосудистой системы на основе электрокардиографии: холтеровское мониторирование ЭКГ, сигнал усредненная ЭКГ высокого разрешения, вариабельность сердечного ритма, дисперсия интервала QT.

3. ПЕРЕЧЕНЬ ПЛАНИРУЕМЫХ РЕЗУЛЬТАТОВ ОБУЧЕНИЯ ПО ДИСЦИПЛИНЕ (МОДУЛЮ), СОТНЕСЕННЫХ С ПЛАНИРУЕМЫМИ РЕЗУЛЬТАТАМИ ОСВОЕНИЯ ОБРАЗОВАТЕЛЬНОЙ ПРОГРАММЫ

| Код и наименование реализуемой компетенции | Перечень планируемых результатов прохождения практики, соотнесенных с индикаторами достижения компетенций |
|---|---|
| ПК -1 Готовность к сбору и анализу жалоб пациента, данных его анамнеза, | Знать: Методику проведения стандартной ЭКГ, функциональных методов диагностики с использованием регистрации ЭКГ; |

| | |
|--|--|
| <p>результатов осмотра, лабораторных, инструментальных, патолого-анатомических и иных исследований в целях распознавания состояния или установления факта наличия или отсутствия заболевания</p> | <p>- методику проведения функциональных проб при снятии ЭКГ, расширенных методов ЭКГ диагностики (дополнительные отведения, ортогональные отведения Франка, спектрально-временное картирование);</p> <p>- современные методы инструментальной диагностики пациентов с использованием методики ЭКГ – нагрузочные пробы (велозргометрическая проба, тредмил тест, суточное мониторирование ЭКГ, чрезпищеводное электрофизиологическое исследование, ЭКГ высокого разрешения);</p> <p>Уметь:</p> <p>- интерпретировать результаты электрокардиографических исследований: стандартная ЭКГ, ЭКГ при нагрузочных пробах, сигнал-усредненная ЭКГ, стресс ЭКГ, суточное (холтеровское) мониторирование ЭКГ, переменность ритма сердца;</p> <p>- определять на основе полученных результатов основные ЭКГ феномены для диагностики патологии сердечно-сосудистой системы;</p> <p>- проводить дифференциальную диагностику ЭКГ синдромов и симптомов;</p> <p>Владеть:</p> <p>- методикой снятия стандартной электрокардиограммы ;</p> <p>- методиками электрокардиографической диагностики с использованием дополнительных методов - ЭКГ по Небу, ЭКГ высокого разрешения, нагрузочные, фармакологические ЭКГ пробы, холтеровское мониторирование ЭКГ;</p> <p>- методами формирования ЭКГ заключений</p> |
|--|--|

4. СОДЕРЖАНИЕ ДИСЦИПЛИНЫ (МОДУЛЯ)

Тема 1. Название темы. Методика снятия и анализа стандартной электрокардиограммы. *Содержание темы (см. Приложение 1).* Электрокардиографические отведения: стандартные, усиленные однополюсные, грудные отведения, дополнительные грудные отведения. Функциональные пробы: с хлоридом калия, дипиридамолом, анаприлином Оценка и анализ основных компонентов нормальной электрокардиограммы: зуб-цы P, Q, R, S, T, U: интервалы PQ, RR, QT, PP; сегменты PQ, ST. Понятие о вольтаже зубцов, типах депрес-сии сегмента ST, переменности интервалов RR и QT. Анализ сердечного ритма и проводимости. Определение электрической оси сердца: поворотов сердца вокруг переднезадней, продольной и поперечной осей. Анализ предсердного и желудочкового компонентов электрокардиограммы.

Тема 2. Название темы. Электрокардиограмма при гипертрофиях отделов сердца. *Содержание темы (см. Приложение 2).* Электрокардиографическая картина гипертрофии лево-го и правого предсердия. Изменения электрокардио-граммы при гипертрофии левого желудочка: основные признаки и критерии диагностики (индекс Соко-лова-Лайона, индекс Ромхильта, произведение Корнелла и т.д.). Электрокар-диографические признаки гипертрофии правого желу-дочка. Электрокардиогра-фические критерии гипер-трофии обоих предсердий и желудочков. Электрокардио-грамма при гипер-тонической болез-ни, легочном сердце, сердечной недостаточности.

Тема 3. Название темы. Электрокардиограмма при ишемической болезни сердца. Ишемия, повреждение, некроз. *Содержание темы (см. Приложение 3).* Основные электрокардиографические критерии ишемии миокарда. ЭКГ признаки субэндокардиальной, субэпикардиальной и интрамуральной ишемии миокарда. ЭКГ картина стенокардии Принцметала. Электрокардиографические критерии ишемического повреждения, некроза и рубцовых изменений миокарда. Изменения электрокардиограмм в различные стадии инфаркта миокарда: остройшая, острая, подострая, рубцовая стадии. ЭКГ при-знаки крупноочагового инфаркта миокарда.

Инфарктоподобные изменения на ЭКГ. Электрокардиографическая картина инфаркта миокарда различной локализации: инфаркты передней стенки левого желудочка; инфаркты задней стенки левого желудочка; глубокий инфаркт межжелудочковой перегородки; циркулярный верхушечный инфаркт миокарда; комбинированные переднезадние инфаркты миокарда. ЭКГ особенности мелкоочагового инфаркта. Повторные инфаркты миокарда. Электрокардиограмма при постинфарктной аневризме левого желудочка. Инфаркт правого желудочка.

Тема 4. Название темы. Электрокардиограмма при нарушениях ритма сердца. Содержание темы (см. Приложение 4). Классификация нарушений ритма сердца. Основные механизмы аритмогенеза. Экстрасистолия: классификация (предсердная, левожелудочковая, правожелудочковая, интерполированная, би-тригеминии, ранняя экстрасистола), градации экстрасистол по Lown В. Электрокардиографическая картина трепетания и фибрилляции предсердий. Пароксизмальные нарушения ритма: наджелудочковые и желудочковые пароксизмальные тахикардии. ЭКГ проявления дигиталисной интоксикации.

Тема 5. Название темы. Электрокардиограмма при нарушениях проводимости сердца. Содержание темы (см. Приложение 5). Основные причины и механизмы возникновения нарушений проводимости сердца. Классификация нарушений проводимости. Синоатриальная блокада: остановка синусового узла. Атриовентрикулярные блокады: классификация, синдром Морганьи-Адамса-Стокса, синдром Фредерика. Блокады ножек пучка Гиса: однопучковые блокады (блокада передней ветви левой ножки пучка Гиса, блокада задней ветви левой ножки пучка Гиса, блокада правой ножки пучка Гиса); двухпучковые блокады, блокада трех ветвей пучка Гиса (трехпучковые блокады).

Тема 6. Название темы. Инфарктоподобные электрокардиографические синдромы-синдромы. Содержание темы. Понятие о инфарктоподобных ЭКГ синдромах и состояниях. Классификация инфарктоподобных синдромов. Коронарогенные Q инфарктоподобные синдромы. Миогенные Q инфарктоподобные синдромы. Септогенные Q инфарктоподобные синдромы. Нагрузочные инфарктоподобные синдромы. Позиционные инфарктоподобные синдромы. Критерии диагноза и дифференциальная диагностика.

Тема 7. Название темы. Особенности ЭКГ у детей и подростков Содержание темы (см. Приложение 6). Особенности изменений электрокардиограмм в детском и подростковом возрасте. Понятие о ювенильных зубцах. Особенности проводимости в детском и подростковом возрасте. Понятие о парциальных синдромах предвозбуждения, синдромах наджелудочкового гребешка, ранней реполяризации желудочков.

Тема 8. Название темы. Электрокардиографическая картина при некоронарогенных поражениях миокарда. Содержание темы (см. Приложение 7). Электрокардиограмма при воспалительных поражениях сердца: основные изменения электрокардиограммы при миокардитах, кардиомиопатиях, перикардитах. Изменения электрокардиограммы при остром и хроническом легочном сердце. Электрокардиографическая картина при сердечной недостаточности. Функциональные нарушения ЭКГ. Синдром ранней реполяризации желудочков. Изменения ЭКГ при врожденных патологиях (синдром Бругада, CLC, WPW синдромах). Основные изменения ЭКГ при нарушении баланса электролитов: гипо- и гиперкалиемия, гипо- и гиперкальциемия. Центрогенные причины изменений ЭКГ. ЭКГ картина при цереброкардиальном синдроме.

5. ПЕРЕЧЕНЬ ВОПРОСОВ К ЗАЧЕТУ

1. Методика снятия стандартной 12-и канальной ЭКГ.
2. Основные элементы нормальной ЭКГ.
3. Дайте характеристики основным зубцам ЭКГ.
4. Дайте характеристики основным интервалам и сегментам ЭКГ.
5. Опишите алгоритм ЭКГ заключения.
6. Дайте понятие электрической оси сердца. Методы определения и основные варианты ЭОС.
7. Охарактеризовать основные методы исследований где используется ЭКГ диагностика.
8. Какие ЭКГ-признаки соответствуют гипертрофии ЛЖ и ЛП?
9. Какие ЭКГ-признаки соответствуют гипертрофии ЛЖ с систолической перегрузкой?
10. Какие ЭКГ-признаки соответствуют отклонениям электрической оси сердца «влево» и «вправо»?
11. Какие изменения ЭКГ наблюдаются при гипертрофиях левого и правого предсердий?
12. Какие ЭКГ-признаки соответствуют гипертрофии ПП и ПЖ?
13. Каковы ЭКГ-признаки гипертонической болезни?

14. Каковы ЭКГ-признаки легочного сердца?
15. Каковы ЭКГ-признаки ХСН?
16. какие ЭКГ – признаки соответствуют желудочковой экстрасистолии?
17. какие ЭКГ – признаки соответствуют предсердной экстрасистолии?
18. охарактеризуйте градации желудочковых экстрасистолий по Lown B.?
- 19 опишите ЭКГ признаки би- тригеминий?
20. что означает ранняя желудочковая экстрасистола?
21. что обозначает «интерполированная» и «полиморфная» желудочковая экстрасистолия?
22. каковы ЭКГ признаки право- и левожелудочковой экстрасистолии?
23. назовите ЭКГ – признаки предсердной и суправентрикулярной экстрасистолии?
24. какова ЭКГ – картина фибрилляции и трепетания предсердий?
25. Что означают термины «тахисистолическая» форма фибрилляции предсердий и трепетание предсердий в соотношении 2:1?
26. какие ЭКГ – признаки характерны для пароксизмальной желудочковой и предсердной тахикардии?
27. как выглядит ЭКГ при дыхательной аритмии?
28. каковы ЭКГ – признаки интоксикации сердечными гликозидами?
29. какие изменения ЭКГ характерны для фибрилляции и трепетания желудочков?
30. какие ЭКГ – признаки характерны для блокады синоатриального узла?
31. что подразумевают под термином «синдром слабости синусового узла»?
32. ЭКГ – признаки атриовентрикулярной блокады степени?
33. Каковы отличительные особенности атриовентрикулярной блокады 2 степени тип Мобиц 3 от полной атриовентрикулярной блокады?
34. что такое синдром Морганьи-Адамса-Стокса и когда он возникает?
35. ЭКГ- картина синдрома Фредерика?
36. ЭКГ – признаки характерны для полной блокады правой ножки пучка Гиса?
37. ЭКГ- картина полной блокады левой ножки пучка Гиса?
38. ЭКГ- картина неполной блокады правой ножки пучка Гиса?
39. ЭКГ- картина неполной блокады левой ножки пучка Гиса?
40. ЭКГ- картина блокады передней ветви левой ножки пучка Гиса?
41. ЭКГ- картина блокады задней ветви левой ножки пучка Гиса?
42. ЭКГ – признаки двухпучковых и трех пучковых блокад ноже Гиса?
43. ЭКГ- картина нагрузочной Q-анормальности?
44. ЭКГ – признаки позиционной Q-анормальности при горизонтальной, вертикальной электрической оси сердца?
45. ЭКГ – признаки миогенных Q инфарктоподобных синдромов: гипертрофия ЛЖ, гипертрофии ПЖ, «оглушенном» и гибернирующем миокарде?
46. Особенности ЭКГ у детей и подростков.
47. Особенности реполяризации в детском и подростковом возрасте.
48. ЭКГ критерии синдрома ранней реполяризации желудочков.
49. ЭКГ картина врожденных ЭКГ феноменов: CLC, WPW, Бругада.
50. ЭКГ – признаки острых перикардитов.
51. ЭКГ – признаки острых миокардитов?
52. ЭКГ – признаки характерны для кардиомиопатий (дилатационной, гипертрофической)?
53. ЭКГ – признаки хронического легочного сердца и тромбоэмболии легочной артерии?
54. ЭКГ – признаки гиперкалиемии, гипо- и гиперкальциемии.
55. ЭКГ – признаки гипо- и гипермагниемии.

Критерии оценки по итогам зачета

«5» (**отлично**) – студент освоил программу дисциплины в полном объеме, сдал тестирование на 80 и более баллов и успешно прошел собеседование

«4» (**хорошо**) – студент освоил программу дисциплины в полном объеме, сдал тестирование на 70 и более баллов и успешно прошел собеседование

«3» (**удовлетворительно**) – студент освоил программу дисциплины в полном объеме, сдал тестирование на 60 и более баллов и успешно прошел собеседование

«2» (**неудовлетворительно**) – студент не освоил программу дисциплины в полном объеме, сдал

тестирование менее, чем на 60 баллов и не прошел собеседование

6. УЧЕБНО-МЕТОДИЧЕСКОЕ И ИНФОРМАЦИОННОЕ ОБЕСПЕЧЕНИЕ ДИСЦИПЛИНЫ

а) Список рекомендуемой литературы: основная

основная

1. Нечаев, В. М. Пропедевтика клинических дисциплин: учебник / В. М. Нечаев ; под общ. ред. В. Т. Ивашкина. - Москва : ГЭОТАР-Медиа, 2017. - 288 с. : ил. - 288 с. - ISBN 978-5-9704-4489-4. - Текст : электронный // ЭБС "Консультант студента" : [сайт]. - URL : <https://www.studentlibrary.ru/book/ISBN9785970444894.html>
2. Маколкин, В. И. Внутренние болезни: учебник / Маколкин В. И. , Овчаренко С. И. , Сулимов В. А. - 6-е изд. , перераб. и доп. Москва : ГЭОТАР-Медиа, 2017. - 768 с. - ISBN 978-5-9704-4157-2. - Текст : электронный // ЭБС "Консультант студента" : [сайт]. - URL : <https://www.studentlibrary.ru/book/ISBN9785970441572.html>
3. Шаповалов, И. А. Пропедевтика внутренних болезней с элементами лучевой диагностики: учебник / Шаповалов, И. А. - Москва : ГЭОТАР-Медиа, 2016. - 512 с. - ISBN 978-5-9704-3597-7. - Текст : электронный // ЭБС "Консультант студента" : [сайт]. - URL : <https://www.studentlibrary.ru/book/ISBN9785970435977.html>

дополнительная

1. Щукин, Ю. В. Функциональная диагностика в кардиологии: учебное пособие / Ю. В. Щукин - Москва : ГЭОТАР-Медиа, 2017. - 336 с. - ISBN 978-5-9704-3943-2. - Текст : электронный // ЭБС "Консультант студента" : [сайт]. - URL : <https://www.studentlibrary.ru/book/ISBN9785970439432.html>.
2. Кильдиярова, Р. Р. Лабораторные и функциональные исследования в практике педиатра: практическое пособие / Кильдиярова Р. Р. - Москва : ГЭОТАР-Медиа, 2017. - 192 с. - ISBN 978-5-9704-4385-9. - Текст : электронный // ЭБС "Консультант студента" : [сайт]. - URL : <https://www.studentlibrary.ru/book/ISBN9785970443859.html>
3. Гордеев, И. Г. Электрокардиограмма при инфаркте миокарда: учебное пособие / И. Г. Гордеев, Н. А. Волов, В. А. Кокорин - Москва : ГЭОТАР-Медиа, 2016. - 80 с. - ISBN 978-5-9704-3231-0. - Текст : электронный // ЭБС "Консультант студента" : [сайт]. - URL : <https://www.studentlibrary.ru/book/ISBN9785970432310.html>
- 4.1 Рузов В. И. Клиническая электрокардиография : учеб. пособие . Разд. 1 : Клиническая оценка элементов ЭКГ / В. И. Рузов; УлГУ, ИМЭиФК. - Ульяновск : УлГУ, 2017. - Загл. с экрана. - Электрон. текстовые дан. (1 файл : 52,1 МБ). - Текст : электронный.- <http://lib.ulsu.ru/MegaPro/Download/MObject/2940>
- 4.2 Рузов В. И. Клиническая электрокардиография : учеб. пособие . Разд. 2 : ЭКГ-симптомы и ЭКГ-синдромы / В. И. Рузов, А. М. Воробьев; УлГУ, ИМЭиФК. - Ульяновск : УлГУ, 2017. - Загл. с экрана. - Электрон. текстовые дан. (1 файл : 6,14 МБ). - Текст : электронный.- <http://lib.ulsu.ru/MegaPro/Download/MObject/1181>
- 4.3 Гимаев Р. Х. Клиническая электрокардиография : учебное пособие . Разд. 3 : Нарушения ритма сердца / Р. Х. Гимаев; УлГУ, ИМЭиФК. - Ульяновск : УлГУ, 2018. - Загл. с экрана. - Электрон. текстовые дан. (1 файл : 5,24 МБ). - Текст : электронный.- <http://lib.ulsu.ru/MegaPro/Download/MObject/1391>

учебно-методическая

Гимаев Р. Х. Методические указания для организации самостоятельной работы студентов по дисциплине «Клиническая электрокардиография» для специальности 31.05.02 «Педиатрия» / Р. Х. Гимаев; УлГУ, Мед. фак. - Ульяновск : УлГУ, 2019. - Неопубликованный ресурс. - URL : <http://lib.ulsu.ru/MegaPro/Download/MObject/10456>. - Режим доступа: ЭБС УлГУ. - Текст : электронный.

б) Программное обеспечение

- Антивирус: DrWeb
- СПС Консультант Плюс
- НЭБ РФ
- ЭБС IPRBooks
- MicrosoftOffice 2016
- Интернет: MozillaFirefox
- MicrosoftExcel2016

в) Профессиональные базы данных, информационно-справочные системы

1. Электронно-библиотечные системы:

- 1.1. IPRbooks : электронно-библиотечная система : сайт / группа компаний Ай Пи Ар Медиа. - Саратов, [2020]. – URL: <http://www.iprbookshop.ru>. – Режим доступа: для зарегистрир. пользователей. - Текст : электронный.
- 1.2. ЮРАЙТ : электронно-библиотечная система : сайт / ООО Электронное издательство ЮРАЙТ. – Москва, [2020]. - URL: <https://www.biblio-online.ru>. – Режим доступа: для зарегистрир. пользователей. - Текст : электронный.
- 1.3. Консультант студента : электронно-библиотечная система : сайт / ООО Политехресурс. – Москва, [2020]. – URL: http://www.studentlibrary.ru/catalogue/switch_kit/x2019-128.html. – Режим доступа: для зарегистрир. пользователей. – Текст : электронный.

1.4. Лань : электронно-библиотечная система : сайт / ООО ЭБС Лань. – Санкт-Петербург, [2020]. – URL: <http://www.studentlibrary.ru/pages/catalogue.htmlhttps://e.lanbook.com>. – Режим доступа: для зарегистрир. пользователей. – Текст : электронный.

1.5. Znanium.com : электронно-библиотечная система : сайт / ООО Знаниум. - Москва, [2020]. - URL: <http://www.studentlibrary.ru/pages/catalogue.html> <http://znanium.com>. – Режим доступа : для зарегистрир. пользователей. - Текст : электронный.

2. КонсультантПлюс [Электронный ресурс]: справочная правовая система. /ООО «Консультант Плюс» - Электрон. дан. - Москва : КонсультантПлюс, [2020].

3. Базы данных периодических изданий:

3.1. База данных периодических изданий : электронные журналы / ООО ИВИС. - Москва, [2020]. – URL: <https://dlib.eastview.com/browse/udb/12>. – Режим доступа : для авториз. пользователей. – Текст : электронный.

3.2. eLIBRARY.RU: научная электронная библиотека : сайт / ООО Научная Электронная Библиотека. – Москва, [2020]. – URL: <http://elibrary.ru>. – Режим доступа : для авториз. пользователей. – Текст : электронный

3.3. «Grebennikon» : электронная библиотека / ИД Гребенников. – Москва, [2020]. – URL: <https://id2.action-media.ru/Personal/Products>. – Режим доступа : для авториз. пользователей. – Текст : электронный.

4. Национальная электронная библиотека : электронная библиотека : федеральная государственная информационная система : сайт / Министерство культуры РФ ; РГБ. – Москва, [2020]. – URL: <http://www.studentlibrary.ru/pages/catalogue.htmlhttps://нэб.рф>. – Режим доступа : для пользователей научной библиотеки. – Текст : электронный.

5. SMARTImagebase // EBSCOhost : [портал]. – URL: <https://ebco.smartimagebase.com/?TOKEN=EBSCO-1a2ff8c55aa76d8229047223a7d6dc9c&custid=s6895741>. – Режим доступа : для авториз. пользователей. – Изображение : электронные.

6. Федеральные информационно-образовательные порталы:

6.1. **Единое окно доступа к образовательным ресурсам** : федеральный портал / учредитель ФГАОУ ДПО ЦРГОП и ИТ. – URL: <http://window.edu.ru/>. – Текст : электронный.

6.2. **Российское образование** : федеральный портал / учредитель ФГАОУ ДПО ЦРГОП и ИТ. – URL: <http://www.edu.ru>. – Текст : электронный.

7. Образовательные ресурсы УлГУ:

7.1. Электронная библиотека УлГУ : модуль АБИС Мега-ПРО / ООО «Дата Экспресс». – URL: <http://lib.ulsu.ru/MegaPro/Web>. – Режим доступа : для пользователей научной библиотеки. – Текст : электронный.

- 7.2. Образовательный портал УлГУ. – URL: <http://edu.ulsu.ru>. – Режим доступа : для зарегистр. пользователей. – Текст : электронный.

Разработчик



подпись

д.м.н., профессор Гимаев Ринат Худзятович

должность

ФИО

Утверждаю



подпись

зав. кафедрой факультетской терапии д.м.н., профессор Рузов В.И.

должность

ФИО

Приложение 1.

Практические навыки и уровень усвоения:

| № п/п | Навыки | Уровень освоения |
|-------|---|------------------|
| 1. | Техника и методика регистрации ЭКГ | ++++ |
| 2. | Анализ ЭКГ-элементов, составление ЭКГ-заключений. | ++++ |

- + - иметь представление;
- ++ - знать;
- +++ - уметь;
- ++++ - владеть методикой.

Конспект лекций

Понятие о системе стандартной ЭКГ. Методика наложения электродов

«Система 12 отведений ЭКГ: по Эйнтховену, Гольдбергеру, Вильсону»

К отведениям по Эйнтховену относятся три отведения (обозначаются римскими цифрами). Каждое из них регистрируется с помощью двух электродов, один из которых связан с положительным полюсом гальванометра, а другой – с отрицательным. Электроды накладываются на конечности и для удобства исследователя они отмечены разным цветом: красный – правая рука, жёлтый – левая рука, зелёный – левая нога, чёрный (заземление) – правая нога.

3 стандартных отведения. Эти электроды /2-х полюсные/ регистрируют разность потенциалов между двумя точками тела. Стандартные отведения обозначают I, II, III

I - между красным и желтым электродами:

II - между красным и зелёным электродами;

III - между жёлтым и зелёным электродами.

- I ст. – правая и левая руки (красная маркировка),
- II ст. – правая рука и левая нога (желтая маркировка),
- III ст. – левая рука и нога (зеленая маркировка).

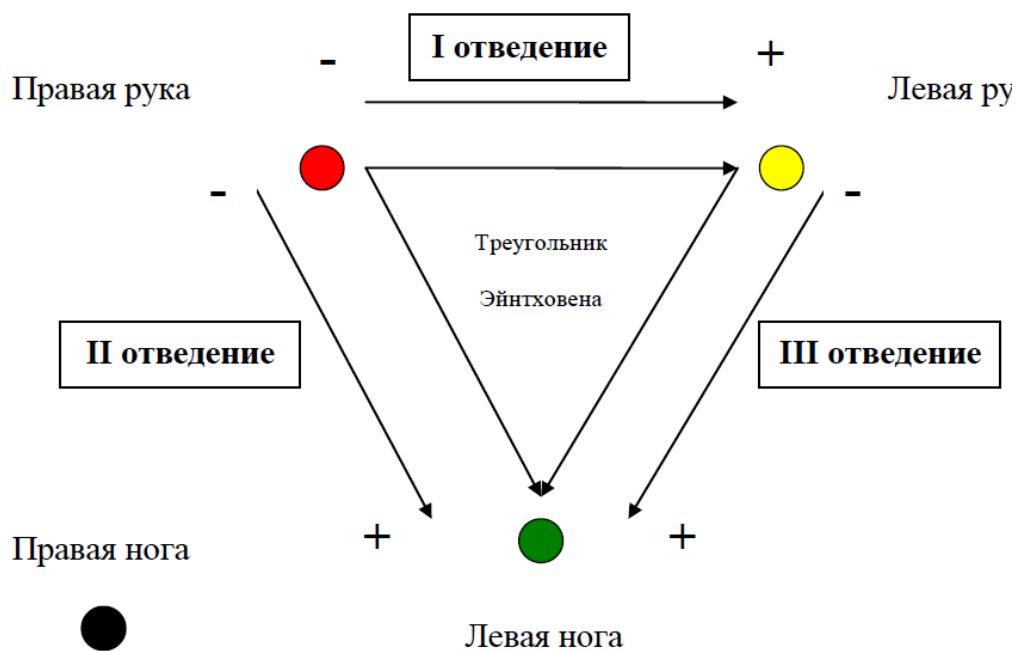


Рис. 1. Стандартные отведения по Эйнтховену.

Для регистрации отведений по Гольдбергеру используются те же электроды, как и для регистрации отведений по Эйнтховену, но используется объединённый электрод:

Усиленные отведения

- Это однополюсные отведения, в них имеется индифферентный электрод потенциал которого близок к нулю и активный электрод.
- Активный электрод присоединяют к положительному полюсу гальванометра, а индифферентный – к отрицательному.
- В качестве отрицательного электрода используется т.н. объединенный электрод, образующийся при соединении электродов от двух других конечностей.

В электрокардиографии применяют три усиленных отведения от конечностей – отведения aVR, aVL и aVF.

Обозначение происходит от первых букв английских слов: A (augmented) – усиленный; V (voltage) – напряжение; R, L, F (right, left, foot) – правый, левый, нога.

Это усиленные отведения от правой руки, левой руки и левой ноги.

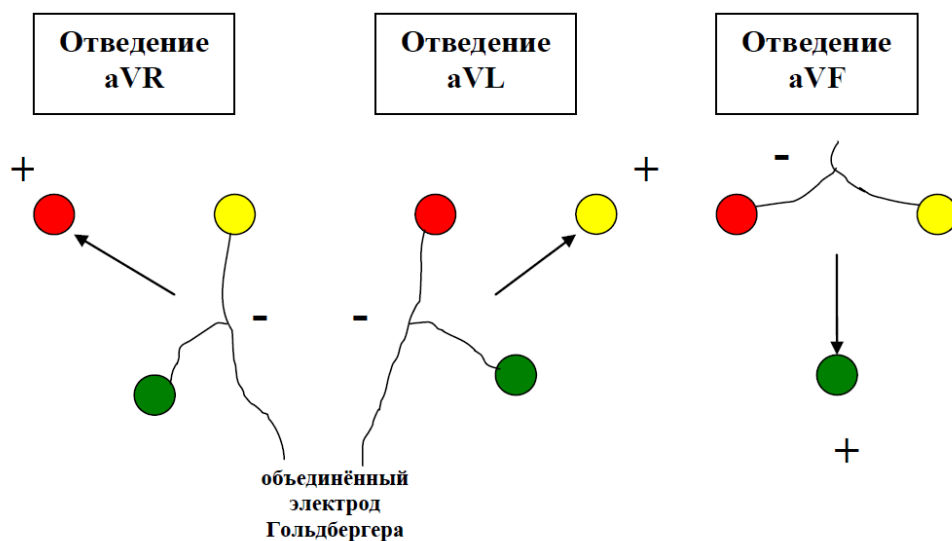


Рис. 2. Усиленные отведения по Гольдбергеру

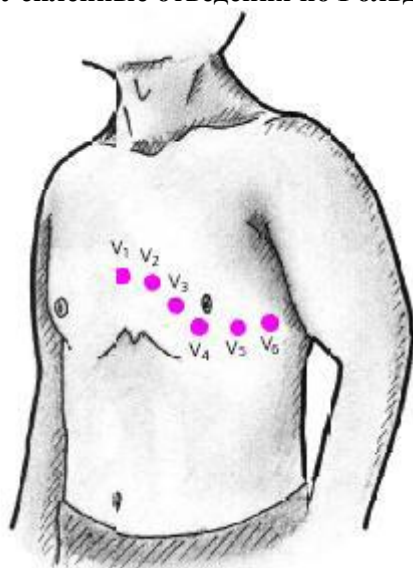


Рис. 3. Точки наложения электродов V1-V6 на грудной клетке для регистрации грудных отведений.

Грудные отведения

Для регистрации отведений по Вильсону необходимы четыре предыдущих электрода, наложенные на конечности, и ещё один электрод, соединенный с положительным полюсом гальванометра, наложенный на грудную клетку:

V1 - между активным V1 и объединёнными красным-жёлтым-зелёным: Электрод V1 – в четвёртом межреберье справа от грудины;

V2 - между активным V2 и объединёнными красным-жёлтым-зелёным: Электрод V2 - в четвёртом межреберье слева от грудины;

V3 - между активным V3 и объединёнными красным-жёлтым-зелёным: Электрод V3 – на середине расстояния между V2 и V4;

V4 - между активным V4 и объединёнными красным-жёлтым-зелёным: Электрод V4 – в пятом межреберье по среднеключичной линии;

V5 - между активным V5 и объединёнными красным-жёлтым-зелёным: Электрод V5 – по передней подмышечной линии на горизонтали от V4;

V6 - между активным V6 и объединёнными красным-жёлтым-зелёным: Электрод V6 – по средней подмышечной линии на горизонтали V4 и V5.

- регистрируют разность потенциалов между активным электродом, помещаемые на различные участки грудной клетки и объединенным электродом от трех конечностей, объединенный потенциал которых равен нулю. Грудные однополюсные отведения обозначаются буквой V, что отражает физический символ напряжения. Большею частью регистрируют 6 грудных отведений: с V1 по V6.

Дополнительные отведения

- Отведение V7, V8, V9 – электроды располагаются также в 5-м межреберье по задней подмышечной, лопаточной и паравerteбральной линиям соответственно.
- Применяются с целью диагностики изменений в заднебазальных отделах левого желудочка.

Правые грудные отведения

- Обозначаются как VR3–R6. Активный электрод расположен в точках, симметричных аналогичным точкам расположения V3–6.
- Применяются в выявлении поражений правого желудочка.

Отведения по Слопаку *

- Активный электрод располагают во втором межребье начиная от левого края грудины. При этом к активному электроду подводится красный провод. Второй электрод с проводом темного цвета устанавливается в положении V7 (5-е межребье по задней подмышечной линии).
- Запись производится в положении переключателя на I стандартном отведении в четырех позициях R1–4, смещая электрод во 2-м межребье влево на 2–3 см.
- Отведения применяются достаточно часто для выявления патологических изменений по задней стенке левого желудочка.

Отведения по Небу *

- Электроды размещены на передней поверхности грудной клетки так, что образуют «сердечный треугольник».
- Электрод с правой руки — второе межребье справа.
- Электрод с левой руки — задняя подмышечная линия в пятом межребье (точка V7).
- Электрод с левой ноги — пятое межребье по левой срединно-ключичной линии (точка V4).
- Во время записи ЭКГ одноканальным кардиографом переключатель отведений последовательно переводится на контакты I, II, III.
- Отведения маркируются:
 - Первое - «D» Dorsalis.
 - Второе - «A» Anterior.
 - Третье - «I» Inferior.
- Наибольшую ценность из отведений по Небу представляет отведение Dorsalis, которое помогает в диагностике очаговых изменений в области задней стенки левого желудочка. Что касается отведения Anterior, то оно используется для диагностики инфарктов передней стенки левого желудочка, а отведение Inferior помогает в диагностике инфарктов нижних отделов переднебоковой стенки.

Методика записи электрокардиограммы

Правила техники безопасности при работе с ЭКГ-аппаратом *

Хранение ЭКГ и уход за ним

- ЭКГ - аппараты должны храниться в специальном сухом помещении, удалённом от возможных источников электрических помех: электромоторов, физиотерапевтических и рентгеновских кабинетов, распределительных электрощитов.

- Кушетка должна находиться на расстоянии не менее 1,5 - 2,0 м от проводов электросети.
- Температура в помещении должна быть не ниже +10 и не выше + 30 градусов С.
- Влажность воздуха не более 80 %.
- Наружную поверхность ЭКГ чистят салфеткой.
- В специально отведённом ящике должны храниться заводской паспорт на каждый ЭКГ и приданная к нему техническая документация.
- На каждый ЭКГ заводится рабочий паспорт, отражающий работу, техническое состояние и ремонт аппарата.
- Недопустимо пользоваться электрокардиографом при нарушенной целостности изоляции шнура питания и неисправности ЭКГ.
- Розетка, куда подключается вилка шнура питания, должна быть исправной и соответствовать техническим требованиям.
- В кабинете ЭКГ обязательно должен быть металлический контур заземления (штанга заземления), к которому присоединяется находящаяся в кабинете аппаратура.
- Целесообразно экранировать кушетку, подложив под пациента одеяло со вшитой металлической сеткой, которая должна быть заземлена.

При включении в сеть ЭКГ запрещается:

Проводить ремонт аппарата;

- Снимать вентиляционные крышки;
- Производить замену любых деталей.
- Во время работы аппарат ЭКГ, а также металлическая кровать или экранирующая сетка, на которой лежит пациент, должны быть заземлены.

Условия и методика проведения ЭКГ- исследования

- Перед началом работы в первую очередь необходимо убедиться в заземлении ЭКГ - аппарата (если он работает от сети, если от батарей, то заземление не требуется).
- Проверить наличие бумаги в аппарате.
- Подключить кабель отведений.
- Вилку кабеля питания включить в розетку электросети.
- Включить тумблер "сеть" (должна загореться сигнальная лампочка).
- Прибор должен прогреться 3-5 минут (до 10 минут).
- Исследование проводится после 10-15 минутного отдыха и не ранее чем через 2 часа после приёма пищи. Перед исследованием запрещается курить, пить крепкий чай, кофе, спиртные напитки.
- Больной должен быть раздет до пояса, голени должны быть освобождены от одежды.
- Запись ЭКГ проводится обычно в положении больного лёжа на спине, в удобной позе, при расслабленной мускулатуре.
- Предварительно обезжирить кожу спиртом в местах наложения электродов
- При значительном волосяном покрове смочить места наложения электродов мыльным раствором или сбрить волосы
- Покрыть электроды слоем специальной токопроводящей пасты или обильно смочить кожу в местах наложения электродов раствором хлорида натрия.
- Наложить электроды на внутренние поверхности нижних третей голени и предплечий (пластинки или присоски), а на грудь один или несколько грудных электродов, используя резиновую грушу-присоску.
- Подсоединить провода к электродам.
- Отрегулировать пишущее устройство (наличие чернил и подачу их в писчик или нагрев писчика).
- Установить скорость движения ленты.
- Проверить контрольный милливольт (вольтаж) в положении переключателя отведений "0", постепенно нажимая и отпуская кнопку калибратора установить отклонение пера от изоэлектрической линии на 10 мм (1 mV).
- Переключая коммутатор отведений, включать лентопротяжный механизм и последовательно записывать ЭКГ в 12 отведениях. В каждом отведении снимают не менее 4 комплексов.

- Закончив запись, переключатель отведений установить в положение "0".
- Снять электроды с исследуемого.
- Выключить тумблер "сеть".
- Выключить аппарат из розетки аппарата.
- Отключить кабель отведений от аппарата.
- Отключить провод заземления.
- На ленте ЭКГ делаются соответствующие надписи - маркировка всех ЭКГ-отведений, Ф.И.О. исследуемого, возраст (год рождения), дата исследования, адрес места жительства, предполагаемый диагноз, № истории болезни или амбулаторной карты.
- Регистрация ЭКГ - исследования в журнале проведённых исследований.

Порядок записи ЭКГ:

- подготовить больного, заземлить аппарат;
- наложить электроды;
- включить питание;
- записать контрольный милливольт;
- записать последовательно 12 отведений по 4-5 комплексов;
- записать контрольный милливольт;
- обесточить аппарат, снять электроды;
- подписать кардиограмму.

Для правильной интерпретации ЭКГ необходима качественная запись ЭКГ, то есть без помех.

«Три типа помех на ЭКГ»

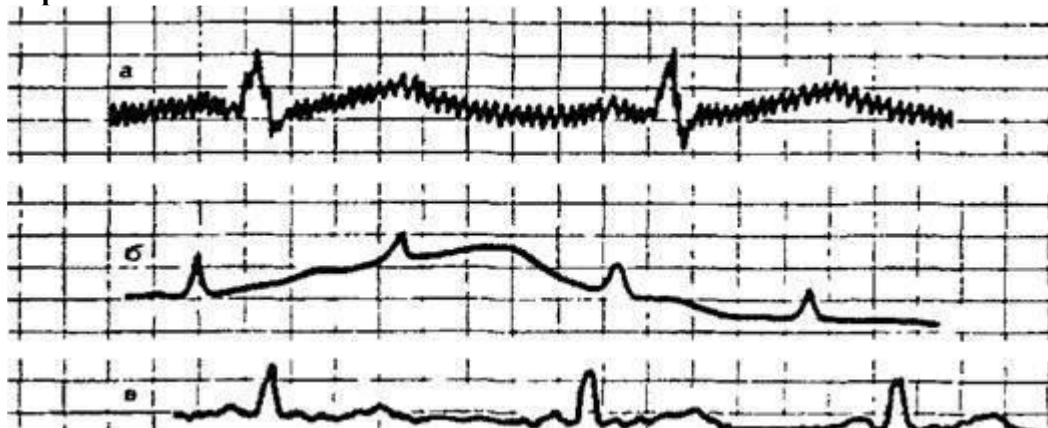

Рис. 4. Типы помех на электрокардиограмме.

Помехи на ЭКГ в лексиконе медицинских работников называются наводкой:

а) наводные токи: сетевая наводка в виде правильных колебаний с частотой 50 Гц, соответствующие частоте переменного электрического тока в розетке. Способы устранения: проверить надежность заземления и плотность всех контактов на электродах, устранить перекрещивание электрического шнура и кабеля электродов; попросить выключить и выдернуть из розеток все электроприборы, которые могут создать помехи, в первую очередь холодильники, пылесосы, лампы дневного света и др., содержащие электродвигатели, дроссели и электронные блоки управления; переключить ЭКГ-аппарат в другую розетку (в другой комнате); можно попробовать переложить больного на другую кровать. Если эта помеха появляется при регистрации только некоторых отведений, неисправен провод одного или нескольких из них. Возможны также неполадки в самом аппарате, но с этим вы ничего поделать не сможете.

б) «плавание» (дрейф) изолинии по причине плохого контакта электрода с кожей;

в) наводка, обусловленная мышечной дрожью (видны неправильные частые колебания). Способы устранения: попросить больного расслабиться, не держать конечности на весу, положить их на опору; согреть больного; дать успокоительное.

«Построение шестисековой системы Бейли»

Рисуем треугольник Эйнтховена, выполняем параллельный перенос осей стандартных отведений I, II, III через единый нулевой центр.

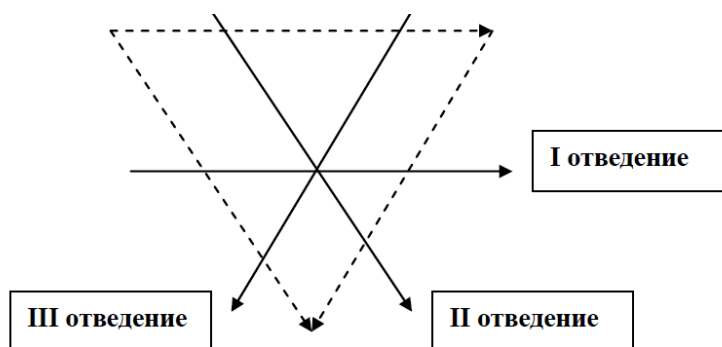


Рис. 5.1. Этап построения системы Бейли.

Рисуем в треугольнике Эйнтховена оси усиленных отведений aVR, aVL, aVF; продлеваем оси отведений через единый нулевой центр. Получаем систему Бейли.

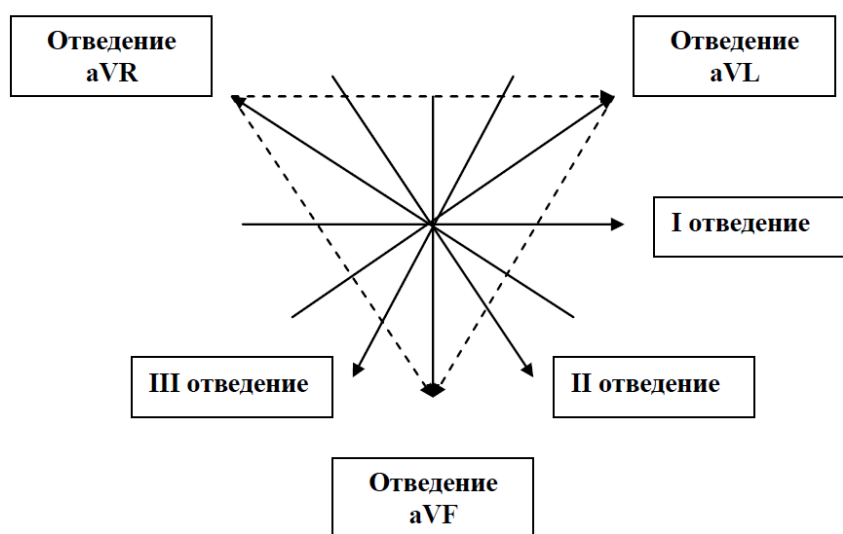


Рис. 5.2. Этап построения системы Бейли.

Выделяем перпендикулярные друг другу оси I и aVF отведений, обозначаем градусы в системе Бейли, выделяем область нормального расположения ЭОС.

Варианты положения электрической оси сердца:

нормальное: $30^\circ > \alpha < 69^\circ$, полувертикальное: $70^\circ > \alpha < 90^\circ$, полугоризонтальное: $0^\circ > \alpha < 29^\circ$, отклонение оси вправо: $\alpha > 91^\circ$, отклонение оси влево: $\alpha < 0^\circ$

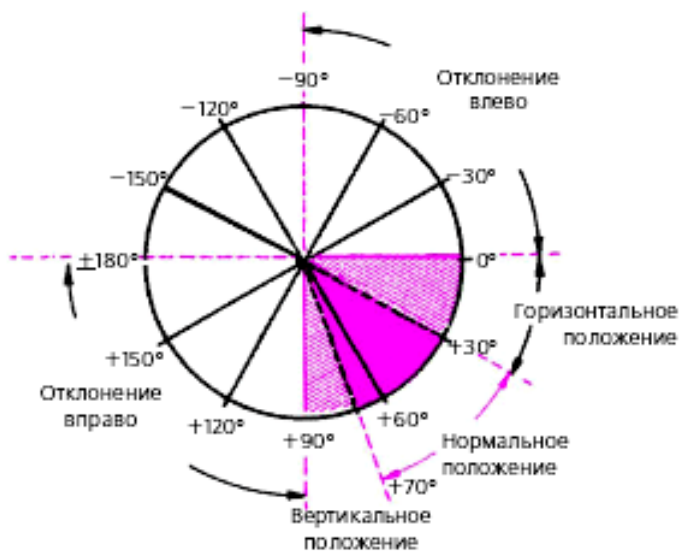


Рис. 5.3. Система Бейли.

«Определение расположения ЭОС»

Определение ЭОС на ЭКГ является задачей геометрической. Для этого необходимо подсчитать алгебраическую сумму зубцов (и выше изолинии, и ниже изолинии) комплекса QRS сначала в отведении I, а затем в отведении aVF.

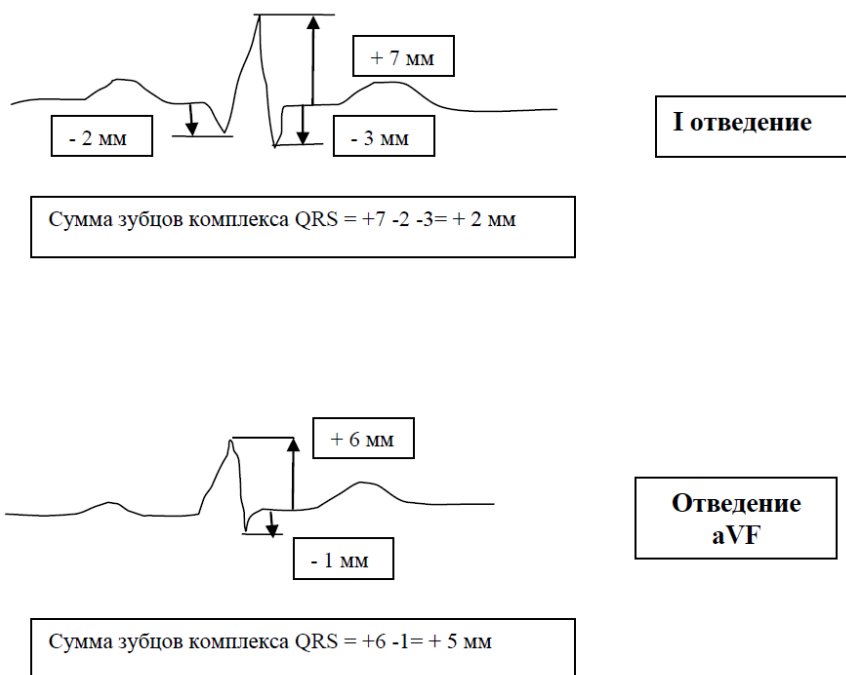


Рис. 6. Определение алгебраической суммы комплекса QRS.

Отложить полученные значения на осях отведений соответственно I и aVF в построенной системе Бейли. Опустить перпендикуляры к осям и получить точку их пересечения. Соединить нулевой центр с полученной точкой пересечения. Это и есть ЭОС. Записать в заключении положение ЭОС на ЭКГ.

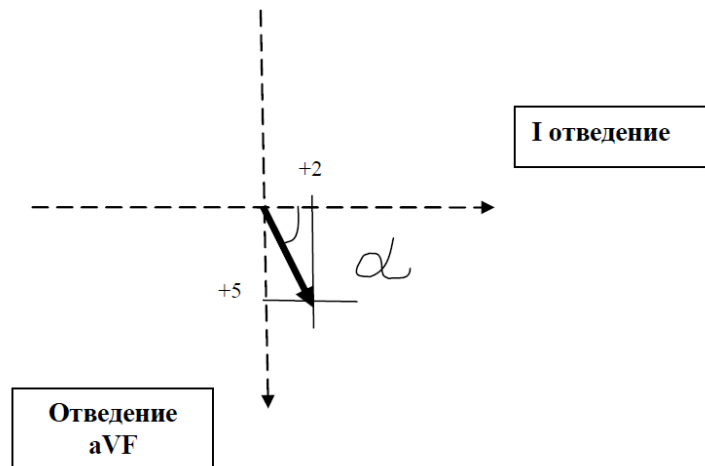


Рис. 7. Определение угла α (нормальное расположение ЭОС).

Предсердная часть электрокардиограммы

При горизонтальном положении сердца в грудной клетке (у гиперстеников) вектор P параллелен оси I стандартного отведения. При этом амплитуда зубца P увеличивается в отведениях I и aVL. P aVL становится положительным и уменьшается в отведениях III и aVF. В этих случаях проекция вектора P на ось III стандартного отведения равна нулю или имеет отрицательное значение и зубец P может быть двухфазным или отрицательным (чаще при гипертрофии левого предсердия). В горизонтальной плоскости средний результирующий вектор P обычно совпадает с направлением осей грудных отведений V4 —V5 и проецируется на положительные части осей отведений V2 —V6. Поэтому у здорового человека зубец P в отведениях V2 —V6 всегда положительный.

Направление среднего вектора P почти всегда перпендикулярно оси отведения V1, в то же время направление двух моментных векторов деполяризации разное. Так как первый (начальный) моментный вектор возбуждения предсердий ориентирован вперед, в сторону положительного электрода отведения V1, а второй – (конечный) моментный вектор (меньший по величине) обращен назад, в сторону отрицательного полюса отведения V1. Зубец P в V1 чаще бывает двухфазным (+-).

Первая положительная фаза зубца P в V1, обусловленная возбуждением правого и частично левого предсердий, больше второй отрицательной фазы зубца P в V1, отражающей относительно короткий период конечного возбуждения только левого предсердия. Иногда вторая отрицательная фаза зубца P в V1 слабо выражена и зубец P в V1 положительный.

NB! У здорового человека в грудных отведениях V2–V6 всегда регистрируется положительный зубец P, а в отведении V1 он может быть двухфазным или положительным.

Амплитуда зубца P может колебаться в пределах от 0 до $\pm 0,25$ мВ. Она увеличена при гипертрофии мышцы или дилатации полости предсердия, повышении давления в малом круге, влиянии экстракардиальных нервов (адренергическая реакция). У пожилых людей и у лиц с повышенным тонусом блуждающего нерва зубец P уплощен. Продолжительность P составляет от 0,07 до 0,11 секунды. При запаздывании возбуждения в правом предсердии появляется увеличенный, часто заостренный, но не уширенный зубец P (P dextrocardiale, P dextroatriale, P pulmonale), что свидетельствует о перегрузке правого предсердия и часто сочетается с признаками гипертрофии правого желудочка. При врожденных аномалиях сердца зубец P часто в 2-3 раза выше обычного P («конгенитальный»).

При запаздывании возбуждения в левом предсердии зубец P увеличен и одновременно уширен, часто двугорбый - признак растяжения левого предсердия и нередко предвестник мерцания предсердий.

Запомните! У здорового человека зубец P в отведениях I, II и aVF всегда положительный, а в отведениях III и aVL он может быть положительным, двухфазным или (редко) отрицательным, в отведении aVR зубец P всегда отрицательный.

Электрокардиографические признаки дилатации предсердия выявляют по индексу Макруза

(отношение между продолжительностью зубца Р и длительностью предсердного сегмента Р Q). В норме он - 1,0 - 1,6. При дилатации правого предсердия этот показатель меньше, а при дилатации левого предсердия показатель больше 1,6.

Интервал PQ(R). Атриовентрикулярная часть ЭКГ, отражающая предсердножелудочковую проводимость, включает: 1) время, необходимое для прохождения импульса от синусного узла до предсердий; 2) время, в течение которого происходит возбуждение предсердий; 3) время, необходимое для достижения порога проводящей способности относительно инертного атриовентрикулярного узла; 4) время, необходимое для проведения импульса от узла Тавара до пучка Гиса; 5) время, необходимое для возбуждения ножек пучка Гиса и волокон Пуркинье. Так как в течение всего интервала PQ(R) отсутствуют токи действия желудочков, то на электрокардиограмме регистрируется нулевая линия от конца Р до начала (Q)R. Интервал P-Q(R) измеряется от начала зубца Р до начала желудочкового комплекса QRS (зубца Q или R). Он отражает продолжительность AV-проведения, то есть время распространения возбуждения по предсердиям, AV-узлу, пучку Гиса и его разветвлениям (рис. 9). Сегмент PQ(R) измеряется от конца зубца Р до начала Q или R.

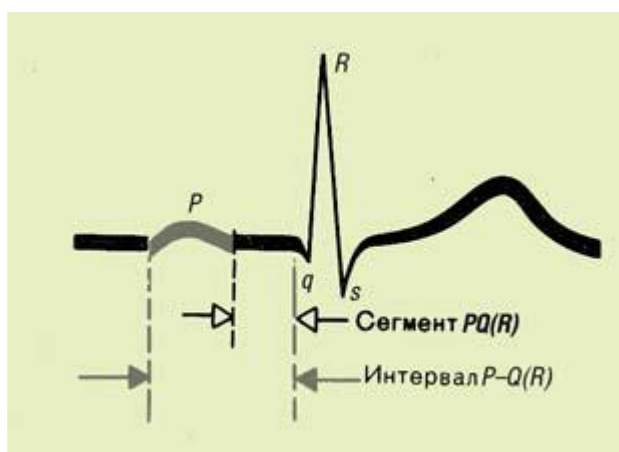


Рис. 8 Интервал P-Q(R)

Следует помнить! Интервал P Q(R) варьирует в зависимости от возраста и особенно от частоты ритма. Чем чаще ритм сердца, тем интервал короче (у взрослых не превышает 0,20 секунды).

Желудочковая часть электрокардиограммы

Зубец Q. Формирование зубца Q обусловлено начальным моментным вектором деполяризации межжелудочковой перегородки. В норме зубец Q может быть зарегистрирован во всех стандартных и усиленных однополюсных отведениях от конечностей и в грудных отведениях V4-V6, всегда отсутствует в правых грудных отведениях. В отведениях V7,9 зубец Q не более 0,2 мВ и не шире 0,03 секунды; здесь он представляет собой зеркальное отображение зубца TV1. Амплитуда нормального зубца Q во всех отведениях, кроме aVR, не превышает 1/3 высоты зубца R или 1/4 высоты комплекса QRS, а его продолжительность — 0,03 с. В отведении aVR у здорового человека может быть зафиксирован глубокий и широкий зубец Q или даже комплекс QS. Отображает момент возбуждения межжелудочковой перегородки (в 25% нормальных электрокардиограмм он отсутствует в I, II и III отведении). Максимальная амплитуда зубца Q будет при положении межжелудочковой перегородки параллельно оси отведения: при перпендикулярной оси амплитуда зубца Q равна нулю. Негативность комплекса QRS, помимо физиологических причин, обуславливается запаздыванием возбуждения в соответствующем желудочке в связи с (гипертрофией, блокадам и ножек); количественным уменьшением ЭДС сердца вследствие выпадения локальных потенциалов при разрушении кардиоцитов (инфаркт, острый миокардит, абсцесс и опухоль миокарда). Помните! В отведении aVL комплекс QS является нормой при вертикальном положении и патологическим признаком - при горизонтальном положении сердца (возможен высокий инфаркт боковой стенки левого желудочка).

«Позиционный» Q - опущение диафрагмы при глубоком вдохе уменьшает амплитуду зубца Q в aVF. Наблюдается при: ожирении, у беременных, больных с асцитом, исчезает после исхудания, родов, рассасывания асцита.

Аномальный зубец Q:

- 1) имеет продолжительность $\geq 0,04$ сек; нарушение соотношения зубца Q и зубца R в соответствующем отведении в сторону увеличения зубца Q и уменьшения зубца R ($>15\%$ в отведениях V5–6; 50% в отведении aVL; $>25\%$ в отведении avF);
- 2) появление зубца Q в отведении, в котором он отсутствует в норме, – форма QRSV1 типа qrS вместо rS; форма QRSV5–6 типа qrS вместо qRs;
- 3) уменьшение вольтажа зубца Q от V3–4 к V5–6;
- 4) наличие в зубце Q зазубрин, которые отражают сохранение внутри некротизированной зоны здоровых мышечных волокон.

Зубец R. Восходящее колено зубца R отражает момент охвата возбуждением субэндокардиальной области верхушки сердца и момент распространения возбуждения по направлению к эпикарду. Нисходящее колено зубца R соответствует распространению возбуждения от эндокарда сквозь толщу правого до эпикарда левого желудочка. Зубец R во всех отведениях, за исключением правых грудных отведений (V1, V2) и отведения aVR, обусловлен проекцией на оси отведения второго (среднего) моментного вектора QRS, который отражает процесс дальнейшего распространения возбуждения по миокарду ПЖ и ЛЖ. Но, поскольку ЛЖ является более мощным отделом сердца, вектор R ориентирован влево и вниз, то есть в сторону ЛЖ. Во всех отведениях от конечностей, за исключением aVR, формируются высокие зубцы R: при нормальном анатомическом положении сердца в грудной клетке зубец R в отведении II имеет максимальную амплитуду, в отведении aVR всегда преобладает отрицательное отклонение — зубец S, Q или QS, обусловленный проекцией вектора на отрицательную часть оси этого отведения.

При вертикальном положении сердца в грудной клетке зубец R становится максимальным в отведениях aVF и II. При горизонтальном положении сердца - в I стандартном отведении.

В норме амплитуда зубца R постепенно увеличивается от отведения V1 к отведению V4, а затем вновь несколько уменьшается в отведениях V5 и V6. Высота зубца R в отведениях от конечностей не превышает обычно 20 мм, а в грудных отведениях — 25 мм. Зубец R имеет высокий вольтаж и в I, II и III отведении у худых людей высокого роста, у людей со впалой грудной клеткой, у детей. Иногда у здоровых людей зубец r в V1 слабо выражен и желудочковый комплекс приобретает вид QS.

Для сравнительной характеристики времени распространения волны возбуждения от эндокарда до эпикарда ПЖ и ЛЖ принято определять так называемый интервал внутреннего отклонения соответственно в правых (V1, V2) и левых (V5, V6) грудных отведениях. Он измеряется от начала желудочкового комплекса (зубца Q или R) до вершины зубца R в соответствующем отведении, как показано на рис. 10.

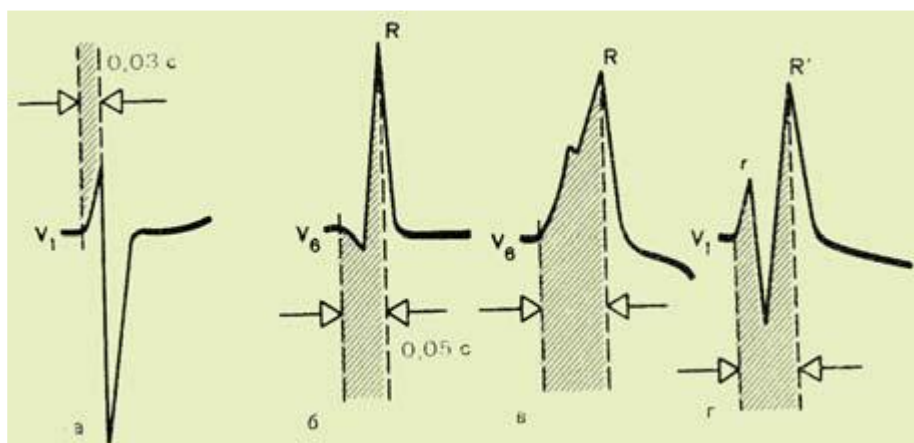


Рис. 9. Измерение интервала внутреннего отклонения

При наличии расщеплений зубца R (комплексы типа RSR или qRsr) интервал измеряется от начала комплекса QRS до вершины последнего зубца R. В норме интервал внутреннего отклонения в правом грудном отведении (V1) не превышает 0,03 с, а в левом грудном отведении V6—0,05 с.

Зубец S. Амплитуда зубца S у здорового человека в разных ЭКГ-отведениях колеблется в

Форма А

больших пределах, но не превышает 20 мм.

При нормальном положении сердца: в отведениях от конечностей отмечается малая амплитуда *S* (кроме отведения *aVR*). В грудных отведениях зубец *S* постепенно уменьшается от *V1*, *V2* до *V4*, а в отведениях *V5*, *V6* имеет малую амплитуду или отсутствует. Равенство зубцов *R* и *S* в грудных отведениях (переходная зона) обычно регистрируется в отведении *V3* или (реже) между *V2* и *V3* или *V3* и *V4*. Максимальная продолжительность желудочкового комплекса не превышает 0,10 с (чаще 0,07–0,09 с).

В промежуточном положении сердца: зубец *S* небольшой в III отведении. *aVL* и *aVF* аналогичен зубцу в III отведении. Зубец *S* в грудных отведениях в противоположность зубцу *R* уменьшается в отведениях справа налево. Выраженная гипертрофия правого желудочка характеризуется глубоким зубцом *S* в левых грудных отведениях часто в сочетании с комплексом *QS* или *QR* в правых грудных отведениях.

«Переходная» зона распознается на основании появления эквивалентного комплекса *QRS* (*RS*) в соответствующем грудном отведении при которой электрод испытывает равное влияние правожелудочковых и левожелудочковых потенциалов. Переходная зона имеет разность потенциалов равную нулю и поэтому ее называют также изопотенциальной, или нулевой.

Запомните!

- Комплекс *QRS* возникает когда возбуждение охватывает субэндокардиальные мышечные зоны в результате распространения импульса от эндо- к эпикарду желудочков. Если амплитуда зубцов комплекса *QRS* достаточно велика и превышает 5 мм, их обозначают заглавными буквами латинского алфавита *Q*, *R*, *S*, если мала (менее 5 мм) — строчными буквами *q*, *r*, *s*.
- Отрицательный зубец комплекса *QRS*, непосредственно предшествующий зубцу *R*, обозначают буквой *Q* (*q*), а отрицательный зубец, следующий сразу после зубца *R*, — *S* (*s*).
- Если на ЭКГ регистрируется только отрицательное отклонение, а зубец *R* отсутствует совсем, желудочковый комплекс обозначают как *QS*.
- Распространение возбуждения по атриовентрикулярному узлу, пучку Гиса, правой и левой ножке и волокнам Пуркинье не отражается на электрокардиограмме.

Сегмент S-T соответствует периоду полного охвата возбуждением обоих желудочков, когда разность потенциалов между различными участками сердечной мышцы отсутствует или мала. Отражает окончание фазы распространения возбуждения в желудочках. В норме в стандартных и усиленных однополюсных отведениях от конечностей, электроды которых расположены на большом расстоянии от сердца, сегмент *S-T* рас положен на изолинии и его смещение вверх или вниз не превышает 0,5 мм. В грудных отведениях (*V1–V3*) даже у здорового человека нередко отмечают небольшое смещение сегмента *RS–T* вверх от изолинии (не более 2 мм). Форма *S-T* зависит от направления зубца *T*: при положительном *T* сегмент *S-T* направляется к вершине *T* вогнутой дугой, а при отрицательном *T* - выпуклой дугой.

В левых грудных отведениях сегмент *S–T* чаще регистрируется на уровне изолинии. Точка перехода комплекса *QRS* в сегмент *S–T* обозначается как *j*. Отклонения точки *j* от изолинии используют для количественной характеристики смещения сегмента *S–T*.

При оценке сегмента *S-T* приходится учитывать: а) уровень *S-T* по отношению к нулевой линии *T-R*; б) форму *S-T*: косо приподнимающаяся или опускающаяся, или же горизонтальная; приподнятая и восходящая к зубцу *T* вогнутой дугой, или нисходящая к зубцу *T* выпуклой дугой; в) связь с зубцом *T*: незаметная или под тупым углом.

Следует помнить:

- Сегмент *S-T* умеренно приподнят (до 0,2 мв) в правых грудных отведениях и в *aVR* и слегка (до 0,1 мв) опущен в левых грудных отведениях.
- В норме допустима элевация сегмента *ST* вогнутой формы в отведениях от конечностей до 1 мм, в грудных отведениях *V1–V2*, иногда *V3* до 2–3 мм, в отведениях *V5–V6* до 1 мм.
- У здоровых людей амплитуда сегмента *ST* является, самой высокой в отведениях *V2* и *V3*, и больше у мужчин, чем у женщин.
- Изменения сегмента *S-T* наблюдаются не только вследствие кардиальных причин, но и при воздействии различных экстракардиальных факторов (вегетативные нарушения, психические аффекты, прием пищи, богатой углеводами, питье ледяной воды, нарушении баланса

электролитов, дефиците гормонов, витаминов и др.).

- У здоровых людей также наблюдаются суточные колебания S—T и T.
- Величина элевации ST имеет прогностическое значение: при подъеме $ST \geq 5$ мм в отведениях I, aVL, V2-6, и ≥ 2 мм – в отведениях, II, III, aVF (отмечаются различия нарушения ритма и проводимости, возможны кардиогенный шок и асистолия).
- Депрессия ST не более чем на 1 мм рассматривается как вариант нормы в случае гипервентиляции; при пролабировании двустворчатого клапана; гипокалиемии; остром легочном сердце; при использовании дигиталиса, психотропных средств; при БНПГ; гипертрофии левого, правого желудочков; посттахикардитическом синдроме; и у пожилых лиц без явного заболевания сердца (в 7,5% случаев).
- **Зубец T.** Зубец T отражает процесс быстрой конечной реполяризации миокарда желудочков. В норме суммарный результирующий вектор желудочковой реполяризации (вектор T) обычно имеет почти такое же направление, как и средний вектор деполяризации желудочков (0,04 с). Поэтому в большинстве отведений, где регистрируется высокий зубец R, зубец T имеет положительное значение, проецируясь на положительные части осей электрокардиографических отведений. При этом наибольшему зубцу R соответствует наибольший по амплитуде зубец T, и наоборот.

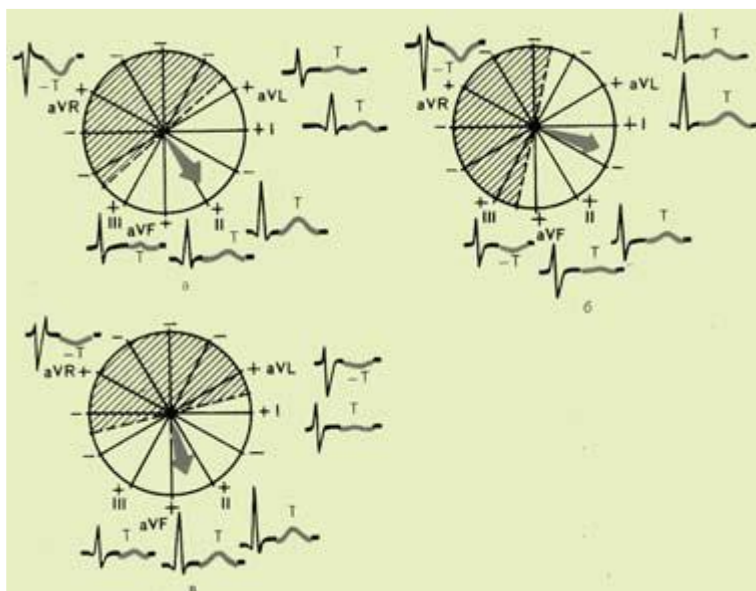


Рис. 10. Формирование зубца T в отведениях от конечностей

- При нормальном положении сердца в грудной клетке направление вектора T иногда бывает перпендикулярным оси III стандартного отведения, в связи с чем в этом отведении иногда может регистрироваться двухфазный (+/-) или низко амплитудный (сглаженный) зубец T в III.
- При горизонтальном расположении сердца вектор T может проецироваться даже на отрицательную часть оси отведения III и на ЭКГ регистрируется отрицательный зубец T в III. Однако в отведении aVF при этом зубец T остается положительным. При вертикальном расположении сердца в грудной клетке вектор T проецируется на отрицательную часть оси отведения aVL и на ЭКГ фиксируется отрицательный зубец T в aVL.
- В отведении aVR зубец T всегда отрицательный.
- Амплитуда зубца T в отведениях от конечностей у здорового человека не превышает 5 (6) мм, а в грудных отведениях — 10 (17) мм. Продолжительность зубца T колеблется от 0,16 до 0,24 с. Форма T с пологим подъемом и резким спуском.
- По амплитуде различают: высокий T свыше 0,6 мВ во II отведении и свыше 1 мВ в K, слабо положительный, сниженный или уплощенный T, если ни в одном из стандартных отведений T не превышает 0,2 мВ, и сглаженный T (~), если его амплитуда равна нулю;
- В грудных отведениях зубец T обычно имеет максимальную амплитуду в отведении V4 или V3. Высота зубца T в грудных отведениях обычно увеличивается от V1 к V4, а затем несколько уменьшается в V5–V6. В отведении V1 зубец T может быть двухфазным или даже

отрицательным. В норме всегда T в V_6 больше T в V_1 .

- Причины изменения зубца Т: локальные изменения температуры (питье ледяной воды), влияние различных лекарств, токсические агенты, ишемия, изменения рН среды, нарушение баланса электролитов, эндокринные факторы, гормональные нарушения, изменение положения тела, форма телосложения (ожирелые, худощавые), сколиозы, гипервентиляция, физическая нагрузка, курение, вегетативные влияния.
- Количественная и качественная оценка зубца Т.
- Зубец Т расценивают на основании трех признаков: амплитуды, формы и направления.
- Для качественного описания отклонений зубца Т используются термины: остроконечный, симметричный, двухфазный, плоский, и инвертированный.
- Форма зубца Т асимметричная: колебание восходящего колена более быстрое, чем нисходящего. По форме: нормальный Т (закругленная вершина, асимметричные колена), патологический Т [симметричные колена, двугорбый, шпилевидный или готический, т. е. узкий (не более 1/4 длины интервала Q—Т), но высокий с заостренной вершиной).
- По направлению зубец: (+Т), (—Т), двухфазный Т (+— или Т—+);
- Альтернативой зубца Т обозначаются изменения амплитуды зубца Т, чередующиеся каждый второй удар. Альтернатива зубца Т указывает на скрытую неустойчивость реполяризации, прогнозирующую злокачественные аритмии.

Зубец U является волной последствия и сопровождает зубец Т, чаще всего без предшествующего интервала. Начало волны U совпадает с концом систолы желудочков и закрытием полулунных клапанов (диастола). Зубец U – непостоянный компонент ЭКГ, иногда он регистрируется в диастолическом интервале за зубцом Т через 0,01–0,04 секунды, имеет ту же полярность и составляет от 5 до 50% высоты зубца Т. По данным различных авторов он соответствует реполяризации желудочков, фазе изометрического расслабления желудочков, возникает из-за запаздывания реполяризации отдельных участков миокарда желудочков. Имеет форму треугольника с закругленной вершиной (направлена кверху); наиболее отчетливо выявляется в отведениях II, aVF, V₂, особенно в V₃ (редко регистрируется при ЧСС более 95 уд в мин). При брадикардии увеличивается амплитуда зубца U (регистрируется в 90% случаев при ЧСС меньше 65 уд в минуту); в aVR волна U направлена вниз. Максимальная амплитуда волны U 0,25 мВ, продолжительность — от 0,09 до 0,34 секунды в зависимости от частоты сердечных сокращений.

2. У спортсменов нередко регистрировался при кардиомиопатии физического перенапряжения (атлетический синдром, синдром спортивного сердца).

3. Встречаются при ишемической болезни сердца, перегрузке левого желудочка, нарушениях электролитного баланса.

4. Отрицательные зубцы U в отведениях I, II, V₄–6 обычно связаны с ишемией миокарда.

5. Нередко зубец U наблюдается при инфаркте передней сосочковой мышцы, синдроме диффузных изменений в миокарде, в том числе при кардиомиопатиях различного генеза.

6. Выявление зубца U увеличенной амплитуды ($U > T$) указывает на гипокалиемию. Найдена корреляция между тяжестью гипертрофии левого желудочка и частотой обнаружения отрицательной волны U вследствие развития относительной коронарной недостаточности. При гипертрофии левого желудочка волна U отрицательная в отведениях I, aVL и имеет наиболее высокую амплитуду в отведении V₂. При гипертрофии правого желудочка наблюдаются отрицательные U в отведениях III, aVF и V₁.

NB! Наличие инвертированного зубца U в отведениях V₂–V₅ является патологией.

J волна представляет собой хорошо выраженную позднюю положительную волну дельта, следующую за комплексом QRS, либо зазубренность на нисходящем колене зубца R, маленький добавочный зубец r (r') и напоминает по форме «горб верблюда» (другое название J волны – «camel-hump sign»), «крючок для шляпы», «купол», «зарубку». J волны классифицируют как: гипотермические (зубец Осборна), негипотермические и идиопатические. Гипотермическая J волна регистрируется у 80–85% пациентов с гипотермией, амплитуда которой увеличивается по мере снижения температуры тела. Зубцы Осборна могут появляться диффузно во всех отведениях или ограничиваться отдельными отведениями, изредка правыми грудными, имитируя синдром Бругада. Однако аритмогенное значение зубца Осборна не ясно.

Интервал Q–T. Интервал Q–T измеряется от начала комплекса QRS (зубца Q или R) до конца

зубца *T*. Интервал *Q–T* называют электрической систолой желудочков, во время которой возбуждаются все отделы желудочков сердца. Продолжительность интервала *Q–T* в первую очередь зависит от частоты ритма сердца и отражает тотальную деполяризацию и реполяризацию желудочков. Чем выше частота ритма, тем короче должный интервал *Q–T*. Для расчетов применяется формула Базетта: $QTc = Q-T/\sqrt{R-R}$. В норме продолжительность $0,42 \pm 0,02$ или $QTc = QT + 1,75 (чсс - 60)$.

Резюме.

«Элементы нормальной ЭКГ»

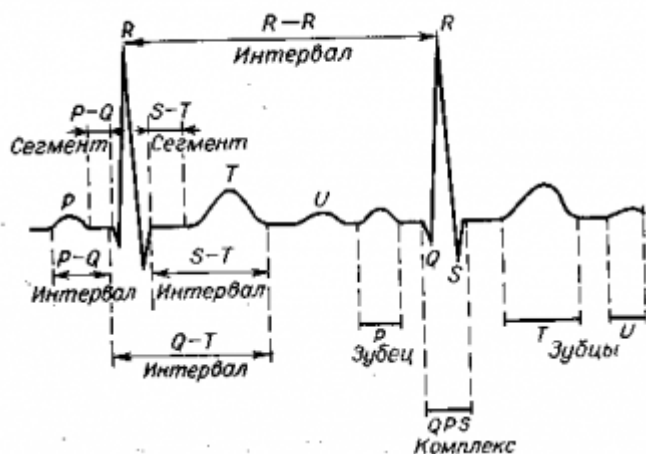


Рис. 11. Нормальный комплекс P-QRS-T.

Зубец P: деполяризация предсердий, продолжительность до 0,10 с, высота до 0,25 мВ.

Интервал PQ: от начала зубца P до начала комплекса QRS, это время прохождения электрического импульса от синусового узла по предсердиям и через атриовентрикулярный узел к желудочкам, продолжительность 0,12 - 0,20 с (зависит от ЧСС).

Сегмент PQ: от конца зубца P до начала комплекса QRS, распространение электрического импульса по атриовентрикулярному узлу к желудочкам, располагается на изолинии.

Интервал QT: от начала комплекса QRS до конца зубца T, электрическая систола желудочков, продолжительность 0,34 – 0,44 с (зависит от ЧСС).

Комплекс QRS: деполяризация желудочков, продолжительность до 0,10 с, высота не менее 0,5 мВ.

Сегмент ST: от конца комплекса QRS до начала зубца T, медленная реполяризация желудочков, когда не происходит изменения электрического потенциала, располагается на изолинии.

Зубец T: быстрая реполяризация желудочков, когда происходит изменения электрического потенциала однонаправлен с комплексом QRS.

Вопросы для оценки исходно уровня знаний

| № задания | Формулировка вопроса |
|-----------|--|
| 1. | Какие отведения стандартной ЭКГ относятся к грудным? |
| 2. | Что подразумевается под термином «переходная зона ЭКГ»? |
| 3. | В каком грудном отведении зубец R максимален? |
| 4. | Какие зубцы выделяют в стандартной ЭКГ (какова их продолжительность и амплитуда в норме) |
| 5. | Какие интервалы и сегменты выделяют в стандартной ЭКГ? |
| 6. | Какое количество «стандартных отведений» имеется на ЭКГ? |
| 7. | Какое количество «усиленных однополюсных отведений» имеется на ЭКГ? |
| 8. | Какие ЭКГ-признаки соответствуют срединному положению электрической оси сердца? |

| | |
|-----|---|
| 9. | Какие ЭКГ-признаки соответствуют горизонтальному положению ЭОС? |
| 10. | Какие ЭКГ-признаки соответствуют отклонениям электрической оси сердца «влево» и «вправо»? |
| 11. | Какие ЭКГ-признаки наблюдаются при вертикальном положении ЭОС? |
| 12. | Что означает термин «сниженный вольтаж зубцов»? |
| 13. | Каким образом накладываются электроды на конечности? |
| 14. | Каким образом формируют дополнительные грудные отведения по Небу? |
| 15. | Каким образом формируют отведения по Слопаку? |
| 16. | Каким образом проводится проверка ЭКГ сигнала? |
| 17. | Требование к технике безопасности при работе с ЭКГ-аппаратом. |

Приложение 2.

Практические навыки и уровень усвоения:

| № п/п | Навыки | Уровень освоения |
|-------|---|------------------|
| 1. | Техника регистрации ЭКГ у пациентов с гипертрофией миокарда | ++++ |
| 2. | Проводить клиничко-электрокардиографический анализ | +++ |
| 3. | Составление клиничко-электрокардиографической ситуации | +++ |

+++ - уметь;

++++ - владеть методикой.

Конспект лекции

Гипертрофия миокарда возникает в ответ на перегрузку сердца давлением и объемом, при гипоксии и ишемии, хронической тахикардии и т. д. Под гипертрофией миокарда понимается увеличение массы миокарда за счет увеличения размеров кардиомиоцитов и синтеза в них новых микрофиламентов и саркомеров.

В результате повышения электрической активности гипертрофированного миокарда наблюдается отклонение интегрального вектора сердца в сторону гипертрофированного отдела, так как при охвате возбуждением гипертрофированного отдела сердца его векторы не уравновешиваются противоположно направленными векторами негипертрофированных отделов миокарда. При росте электродвижущей силы гипертрофированного отдела сердца увеличивается амплитуда суммарного вектора и происходит его отклонение в сторону гипертрофированного отдела. В результате увеличивается продолжительность возбуждения гипертрофированного отдела вследствие утолщения его стенки и удлинения миокардиальных волокон. Это уширение комплекса *QRS* (при гипертрофии желудочков) или зубца *P* (при гипертрофии предсердий) невелико (на 0,01-0,03 с) и значительно

возрастает лишь при развитии дистрофических и склеротических изменений миокарда. Одновременно с этим изменяется течение процессов реполяризации, что проявляется в изменении положения сегментов *PQ*, интервала *S-T* и зубца *T*. При этом вектор *T* отклоняется в сторону, противоположную от основного зубца (по величине) комплекса *QRS*, что объясняется тем, что в гипертрофированном отделе сердца возбуждение задерживается в субэпикардиальных зонах и процессы восстановления (реполяризации) возникают раньше в субэндокардиальных отделах.

Помните! При гипертрофии миокарда левого желудочка увеличена ЭДС также и межжелудочковой перегородки, что отражается увеличением амплитуды *Q* в I, II и левых грудных отведениях наряду с высоким *R*.

Патологическим признаком поражения миокарда является уменьшение амплитуды зубца *R* ниже 0,6 мВ в стандартных и грудных отведениях, которое возникает при фиброзе, миокардите, жировой инфильтрации. Снижение вольтажа зубцов наблюдается и при наличии плохо проводящей среды между сердцем и электродом (эмфизематозное легкое, пневмоторакс, жидкость в полости плевры или перикарда, толстая жировая клетчатка, сухая кожа, отеки, анасарка).

Таким образом, изменения ЭКГ при гипертрофии миокарда обусловлены 3 патогенетическими механизмами:

1. Гипертрофией миокарда, которая сопровождается увеличением мышечной массы за счет утолщения волокон и увеличения их числа, что приводит к увеличению ЭДС, а следовательно, и вольтажа зубцов ЭКГ.
2. Увеличением времени распространения возбуждения при той же скорости распространения возбуждения, особенно при одновременном с гипертрофией развитием дистрофических процессов.
3. Асинхронизмом реполяризации гипертрофированного и не гипертрофированного миокарда. Реполяризация в зоне гипертрофированного миокарда протекает значительно медленнее из-за большей мышечной массы и отставания роста капилляров от роста гипертрофированных мышц. Асинхронизм реполяризации приводит к смещению сегмента *RS-T* от изолинии и инверсии зубца *T*.

NB! В формировании ЭКГ-синдрома гипертрофии вносят определенный вклад степень дилатации полостей камер сердца, выраженность фиброзных изменений, увеличение внутримиекардиального напряжения в конце систолы, метаболические нарушения и т. д.

Клиническое значение гипертрофии миокарда:

1. Снижение насосной функции сердца - развитие систолической и/или диастолической сердечной недостаточности.
2. Нарушения ритма и проводимости.
3. Внезапная аритмическая смерть (фибрилляция желудочков).

Гипертрофии предсердий






















Гипертрофия правого предсердия

Причины гипертрофии правого предсердия:

- а) Хроническая обструктивная болезнь легких (как следствие - повышение давления в легочной артерии, которое в конечном итоге может привести к гипертрофии правого предсердия).
- б) Стеноз трехстворчатого клапана (сужение отверстия ведет к усиленной работе стенки предсердия увеличения его в размерах, а затем - гипертрофии).
- в) Недостаточность трехстворчатого клапана приводит к перегрузке правого предсердия объемом крови и его гипертрофии.
- г) Легочная эмболия. Возникает препятствием свободному току крови между сердцем и легкими, и, как следствие, правое предсердие и желудочек принимает на себя основную нагрузку.
- д) Врожденные пороки сердца (трехстворчатого клапана, клапана легочной артерии и митрального клапана).
- е) Гипертрофия правого желудочка часто сопровождается и гипертрофией правого предсердия.

Гипертрофия правого предсердия обычно развивается при заболеваниях, сопровождающихся повышением давления в легочной артерии, при хронических легочных заболеваниях (поэтому её называют *P-pulmonale*), недостаточности трёхстворчатого клапана.

Признаки гипертрофии предсердий на ЭКГ

| Зубец P | Нормальный | Лево-предсердный | Право-предсердный | Биатриальный | |
|-------------------------|--|---|---|--|---|
| Значение | Нормальные размеры предсердий | Перегрузка ЛП | Перегрузка ПП | Перегрузка обоих предсердий | |
| Анатомия и вектор |  |  |  |  | |
| Изменения на ЭКГ | I |  |  |  |  |
| | II |  |  |  |  |
| | III |  |  |  |  |
| | V1 |  |  |  |  |
| ЭКГ-признаки | P в I, II, III $< 0,11$ с и $< 0,2$ мВ P в V ₁ $< 0,15$ мВ | P в I и II раздвоен и уширен ($> 0,11$ с) | P в II и III положительный остроконечный ($> 0,2$ мВ) P в V ₁ , V ₂ высокий | P в I, II и III уширенный и высокий ($> 0,11$ с; $> 0,2$ мВ) P в V ₁ , V ₂ высокий, уширенный и отрицательный | |
| Заболевания и состояния | Норма meduniver.com  | Митральные пороки, АГ, гипертрофия ЛЖ | Пороки сердца с гипертрофией правых отделов, легочное сердце | Митральные пороки с легочной гипертензией. Выраженная гипертрофия правых и левых отделов сердца | |

ЭКГ-признаками гипертрофии правого предсердия являются:

1. в отведениях II, III, aVF зубцы P высокоамплитудные, с заострённой вершиной, высота P превышает 2,5 мм (P-pulmonale);
2. в отведениях VI,2 зубец P (или по крайней мере его первая — право-предсердная — фаза)

- положительный с заострённой вершиной (*P-pulmonale*);
- 3. длительность зубцов *P* не превышает 0,10 сек (=100 мс);
- 4. зубец *P* в отведениях *II*, *III*, *aVF* может быть больше зубца *T* в этих же отведениях.
- 5. Индекс Макруза менее 1,0.

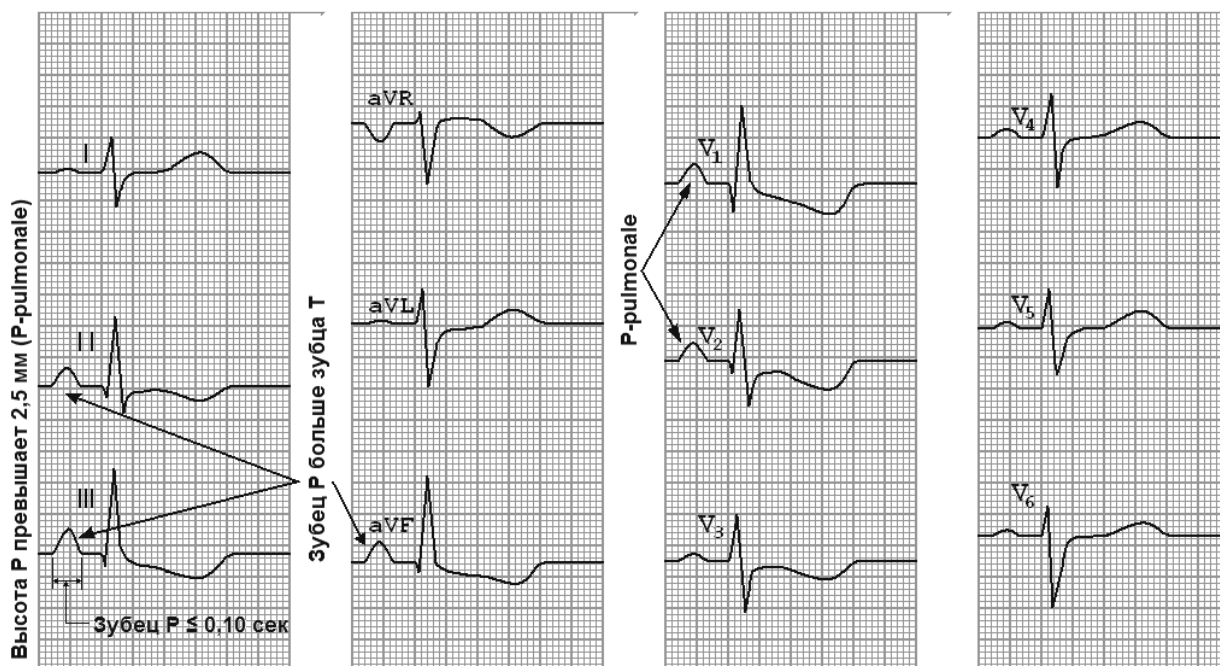


Рис. 1. ЭКГ при гипертрофии правого предсердия.

Гипертрофия левого предсердия

Причины гипертрофии левого предсердия:

1. Ожирение (одна из основных причин увеличения левого предсердия у молодых).
2. Гипертрофическая кардиомиопатия.
3. Аортальный стеноз.
4. Артериальная гипертензия. Ведет к гипертрофии как левого желудочка, так левого предсердия.

Гипертрофия левого предсердия

Встречается чаще у больных с митральными пороками сердца, особенно с митральным стенозом.

ЭКГ-признаками гипертрофии левого предсердия являются:

1. Раздвоение и увеличение амплитуды зубцов *P* в отведениях *I*, *II*, *aVL*, *V5-6* (*P-mitrale*);
2. Увеличение амплитуды и продолжительности второй отрицательной (левопредсердной) фазы зубца *P* в отведении *V1* (реже - *V2*);
3. Отрицательный или двухфазный (+ -) зубец *P* в III отведении (непостоянный признак);
4. Увеличение общей длительности (ширины) зубца *P* — более 0,10 сек (> 100 мс).
5. Индекс Макруза – более 1,6.

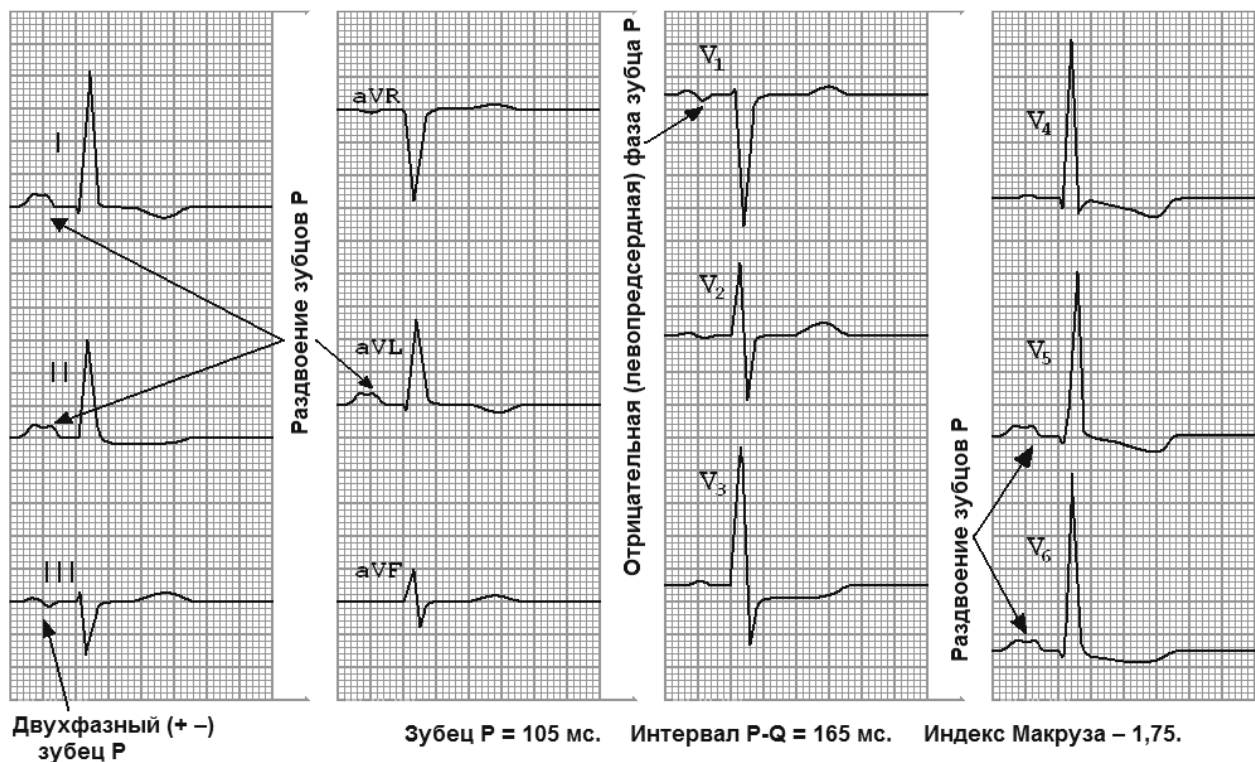


Рис. 2 ЭКГ при гипертрофии левого предсердия.

Таким образом, общие закономерности изменений ЭКГ при гипертрофии различных отделов миокарда включают в себя:

1. Изменение направления ЭОС «в сторону» гипертрофированного отдела.
2. Увеличение амплитуды зубца P или комплекса QRS в отведениях, в большей мере отражающих гипертрофированный отдел сердца.
3. Уширение зубца P более 0,11 сек или комплекса QRS до 0,11-0,12 сек (увеличение продолжительности деполяризации миокарда).
4. Увеличение времени внутреннего отклонения (J), т.е. интервала, измеряемого от начала зубца Q до вершины (последней вершины при расщеплении R) зубца R.
5. Дискордантные изменения конечной части желудочкового комплекса – отклонение от изолинии сегмента ST в сторону, противоположную основному зубцу желудочкового комплекса, и инверсия зубца T, отражающие изменение хода волны реполяризации желудочков.

Гипертрофии желудочков

Гипертрофия левого желудочка (ЛЖ)

ЭКГ-признаки гипертрофии миокарда ЛЖ встречаются приблизительно у 50-55% больных АГ.

Причины гипертрофии ЛЖ:

1. Артериальная гипертензия.
2. Стеноз аортального клапана.
3. Гипертрофическая кардиомиопатия.
4. Ожирение (как причина повышения АД, что ведет к гипертрофии).
6. Некоторые виды мышечной дистрофии и болезнь Фабри, связанные с изменениями в сердце, увеличивают риск развития гипертрофии левого желудочка.

ЭКГ-картина при гипертрофии ЛЖ

1. Отклонение электрической оси сердца влево (левограмма). Изменения ЭКГ в отведениях от конечностей в связи с преобладанием электрической активности левого желудочка приводит к смещению электрической оси сердца влево, в сторону положительных электродов отведений I и aVL, при этом $R_I \geq 15$ мм, $R_{aVL} \geq 10$ мм. Наоборот, в отведениях III и aVF увеличивается амплитуда зубца S, и при убедительной гипертрофии

левого желудочка арифметическая(!) сумма R_I и S_{III} не меньше 25 мм — индекс Ундермейдера.

2. Смещение переходной зоны в отведение V_2 или V_1
3. Увеличение амплитуды зубца R в левых отведениях – I, aVL, V_5 и V_6 .
4. Смещение сегмента S-T ниже изоэлектрической линии, инверсия или двухфазность зубца T в левых отведения – I, aVL, V_5 и V_6 . В гипертрофированном миокарде вектор возбуждения, идущий от эндокарда к эпикарду, становится больше по своей величине в сравнении с нормой. В норме амплитуда зубца R_{V_4} превышает амплитуду R_{V_5} , R_{V_6} ($R_{V_4} \geq R_{V_5} \geq R_{V_6}$), а при гипертрофии левого желудочка соотношение зубцов изменяется - $R_{V_4} < R_{V_5}$ или $R_{V_4} < R_{V_6}$. В правых грудных отведениях ($V_1,2$) отмечается значительное увеличение зубцов S. Обычно - чем больше амплитуда $R_{V_5,6}$, тем глубже становится зубец $S_{V_1,2}$.
5. Увеличение времени внутреннего отклонения в левых грудных отведениях V_5 и V_6 более 0,05 с.
6. Нарушение проводимости по левой ножке пучка Гиса: полные или неполные блокады ножки. Критерий Розенбаума при БПВЛНПГ $S_{III} > 15$ мм

NB! Индекс Соколова-Лайона ≥ 35 мм у лиц старше 40 лет и >45 мм у лиц моложе 40 лет.

Индекс Корнельского медицинского центра: $R_{aVL} + S_{V_3} > 28$ мм у мужчин, > 20 мм у женщин.

Индекс Губнера: $R_I + S_{III} \geq 25$ мм.

Амплитудный критерий ГЛЖ при блокаде левой ножки пучка Гиса: > 45 мм.

NB! Высокий вольтаж QRS определяется как толщиной стенки желудочка, так и радиусом его полости, что объясняет почему значительная дилатация ЛЖ при тонкой стенке и небольшом радиусе полости при толстой стенке создает высокий вольтаж QRS/

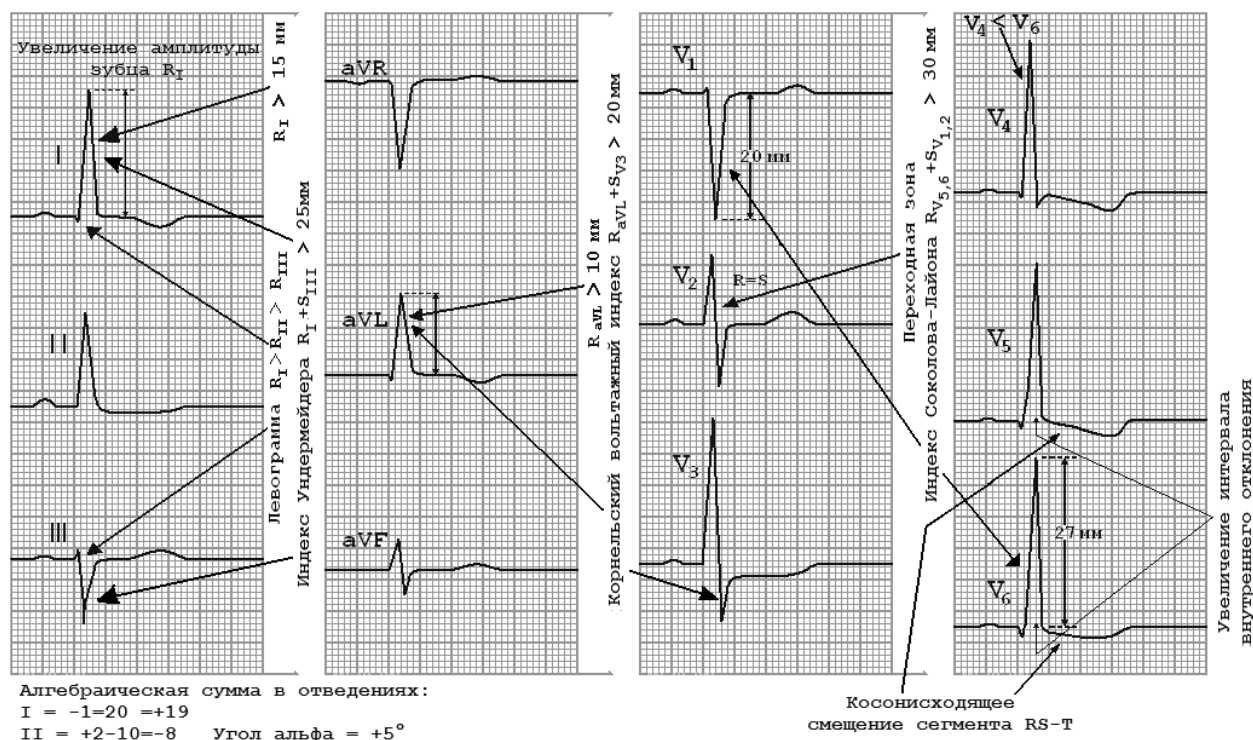


Рис. 3. ЭКГ признаки гипертрофии миокарда левого желудочка.

Понятие о перегрузках левого желудочка

Причины развития систолической перегрузки левого желудочка:

- стеноз устья аорты;
- гипертоническая болезнь;
- симптоматическая и артериальная гипертония;
- коарктация аорты.

ЭКГ признаки систолической перегрузки левого желудочка:

1. $q < 2 \text{ mm}$;
2. высокий R > R при глубоком S ;
3. сегмент ST расположен ниже изолинии, зубец T отрицательный (аналогичные
4. изменения сегмента ST и зубца T, как правило, наблюдаются и в отведениях I, aVL);
5. время активации левого желудочка в отведениях V5, V6 увеличено и превышает 0,04

Причины развития диастолической перегрузки левого желудочка:

- недостаточность клапана аорты;
- выраженная недостаточность митрального клапана;
- дефект межжелудочковой перегородки.

ЭКГ признаки диастолической перегрузки левого желудочка:

1. $q > 2 \text{ mm}$, но меньше четверти зубца R и меньше 0,03 с;
2. высокий R > R при глубоком S ;
3. сегмент ST расположен на изолинии или несколько выше, зубец T положительный (часто высокий и заостренный).

NB! При блокаде правой ножки пучка Гиса надежных критериев ГЛЖ нет!

Гипертрофия правого желудочка

Причины гипертрофии ПЖ:

1. Легочная гипертензия (увеличение давления в легочной артерии приводит к гипертрофии ПЖ).
2. Тетрада Фалло: дэкстрапозиция аорты, высокий дефект межжелудочковой перегородки, гипертрофии правого желудочка и стеноза легочной артерии (как следствие - нарушение оттока крови из правого желудочка).
3. Изолированный стеноз легочного клапана (как следствие – препятствие выбросу крови из правого желудочка в артерию).
4. Изолированный дефект межжелудочковой перегородки (как следствие - происходит сброс крови из левых отделов в правые и перегрузка дополнительным объемом правого желудочка).

ЭКГ-картина при гипертрофии ПЖ:

1. Отклонение электрической оси сердца вправо (правограмма) .
2. Вертикальная или полувертикальная электрическая позиция сердца.
3. Смещение переходной зоны в отведение V4 или V5.
4. Увеличение амплитуды зубца R в правых отведениях III, aVF, VI и V2.
5. Смещение сегмента S-T ниже изоэлектрической линии, инверсия или двухфазность зубца T в правых отведения – III, aVF, VI и V2.
6. Увеличение времени внутреннего отклонения в правых грудных отведениях VI и V2 более 0,03 с.
7. Нарушение проводимости по правой ножке пучка Гиса, полные или неполные блокады ножки (и поздний $R_v > 15 \text{ мм}$).

ЭКГ-признаки ГПЖ (количественные критерии Соколова-Лайона)

$R_{V1} \geq 7 \text{ мм}; SV_1 \leq 1,0; SV_{5-6} \geq 7$
 $R_{V1}/SV_1 > 1; R_{V1-6} < 5 \text{ мм}, R_{aVR} \geq 5 \text{ мм}$
 $R_{V1+} SV_5 \geq 10,5$

Три варианта (типа) ЭКГ при гипертрофии правого желудочка:

1. rSR1-тип характеризуется наличием в отведении V1 расщепленного комплекса QRS типа rSR1 с двумя положительными зубцами r и R1, второй из которых имеет большую амплитуду. Эти изменения наблюдаются при нормальной ширине комплекса QRS;
2. R-тип ЭКГ характеризуется наличием в отведении V1 комплекса QRS типа Rs или gR и выявляется обычно при выраженной гипертрофии правого желудочка;

- 3.S-тип ЭКГ характеризуется наличием во всех грудных отведениях от V1 до V6 комплекса QRS типа rS или RS с выраженным зубцом S. Этот тип гипертрофии, как правило, выявляется у больных с выраженной эмфиземой легких и хроническими легочными заболеваниями, когда сердце резко смещается кзади преимущественно за счет эмфиземы легких.

Систолическая перегрузка правого желудочка

Причины развития систолической перегрузки правого желудочка:

- стеноз легочной артерии;
- легочная гипертензия;
- легочное сердце;
- митральный стеноз.

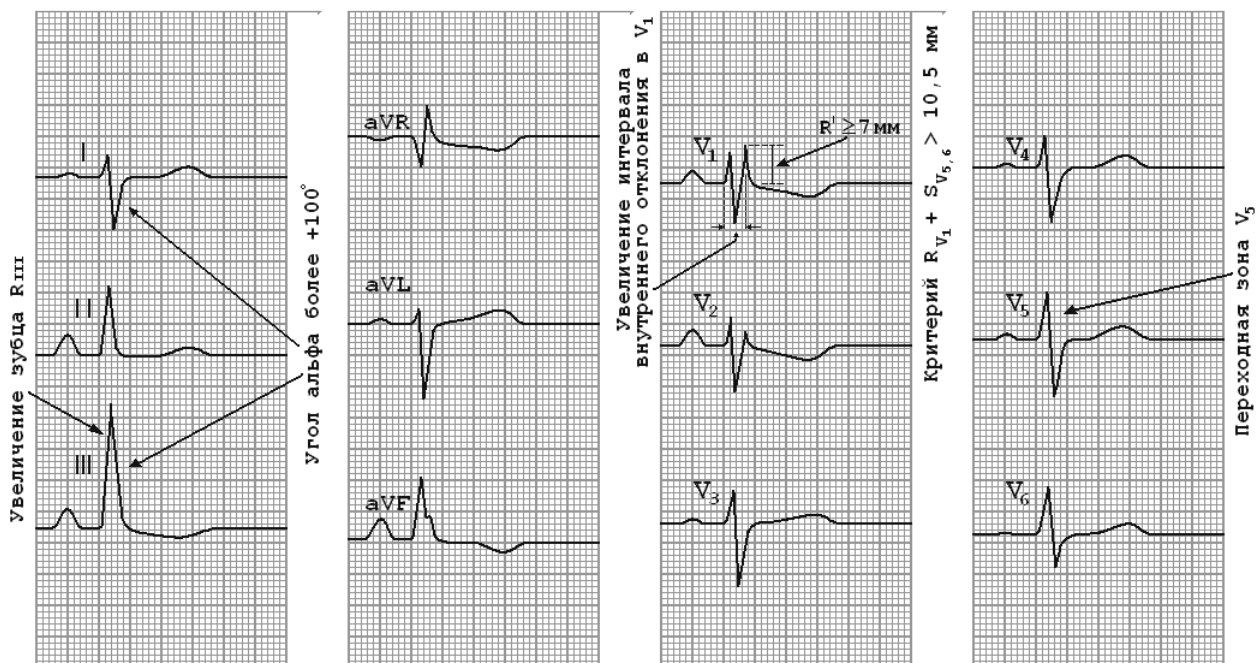


Рис. 4. ЭКГ при гипертрофии правого желудочка типа rSR'.

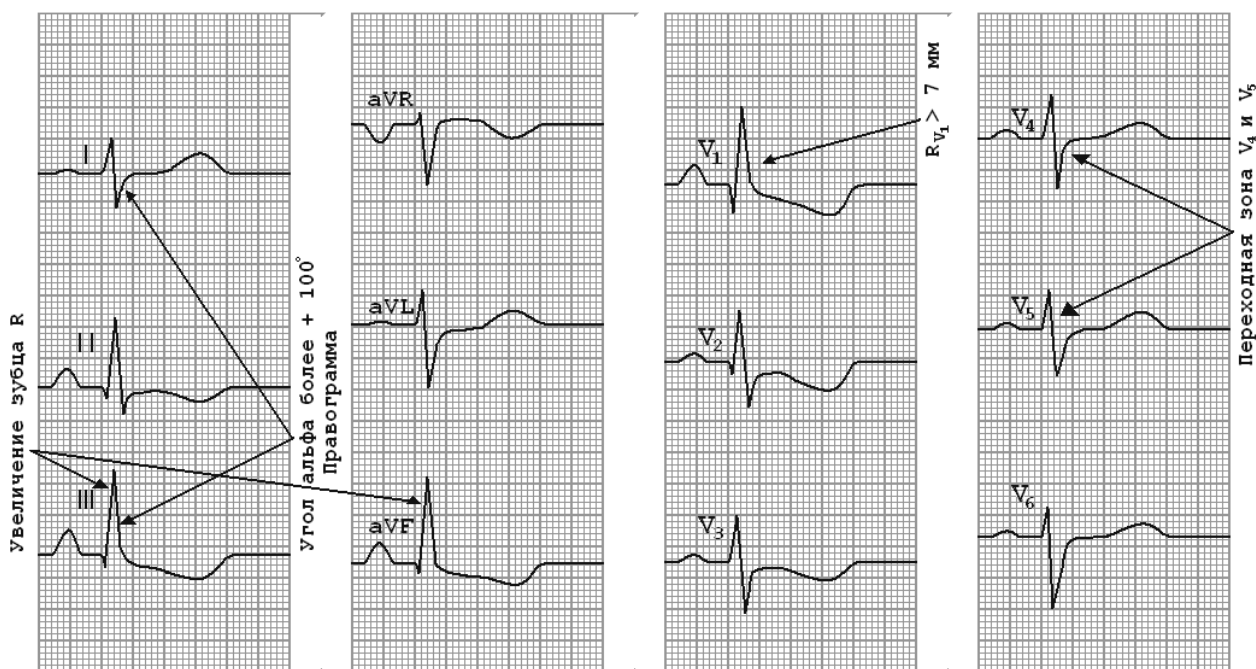


Рис. 5. ЭКГ при гипертрофии правого желудочка R типа.

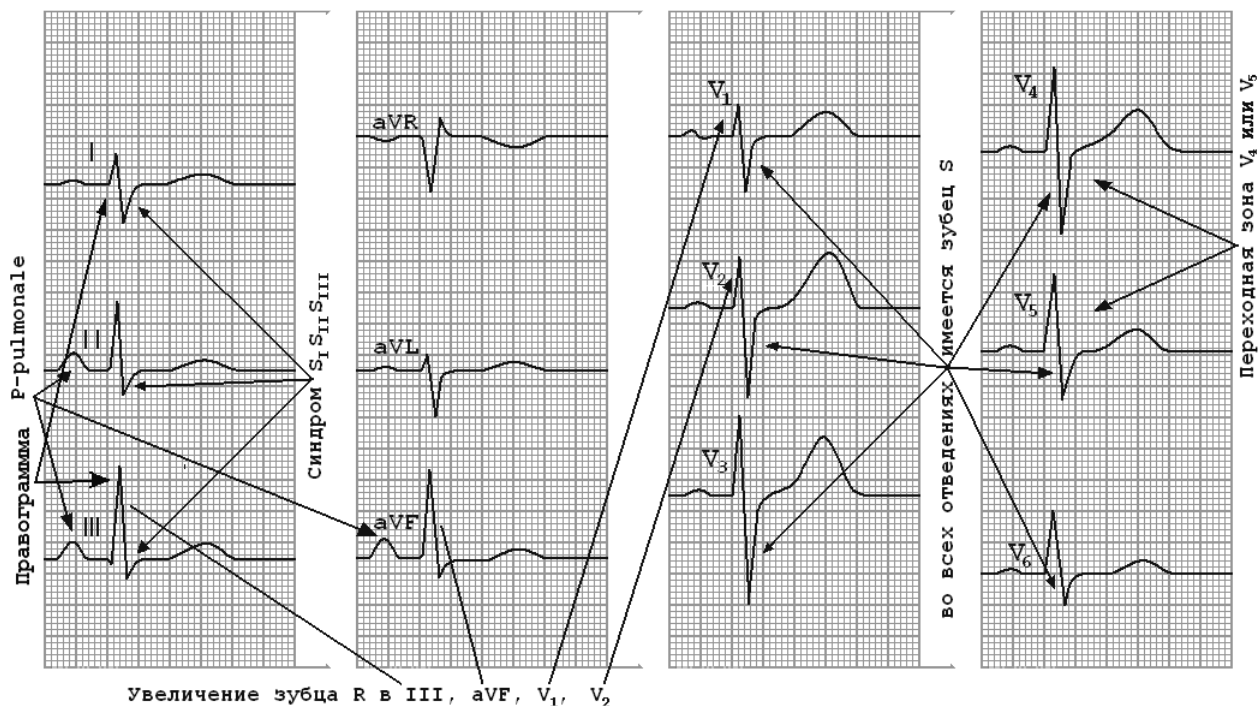


Рис. 6. ЭКГ при гипертрофии правого желудочка S типа.

ЭКГ признаки систолической перегрузки правого желудочка:

1. высокий R (R S), часто наблюдается высокий поздний зубец R в отведении aVR;
2. сегмент ST расположен ниже изолинии, зубец T отрицательный (аналогичные изменения сегмента ST и зубца T, нередко наблюдаются и в отведениях II, III, aVF);
3. отклонение электрической оси сердца вправо;
4. время активации левого желудочка в отведениях V1, V2 увеличено и превышает 0,03 с.

Диастолическая перегрузка правого желудочка

Причины развития диастолической перегрузки правого желудочка:

- выраженная недостаточность трехстворчатого клапана;
- дефект межпредсердной перегородки.

Признаком диастолической перегрузки правого желудочка на ЭКГ является появление в отведениях V1, V2 полной или неполной блокады правой ножки пучка Гиса: ЭКГ тип rsR' или rSR'; электрическая ось сердца, как правило, отклонена вправо.

Приложение 3.

Практические навыки и уровень усвоения:

| № п/п | Навыки | Уровень освоения |
|-------|---|------------------|
| 4. | Анализ ЭКГ пациента с ИБС | +++ |
| 5. | Составление клинико-электрокардиографической ситуации | +++ |

+ - иметь представление;

++ - знать;

+++ - уметь;

++++ - владеть методикой.

Конспект лекций

Ишемия миокарда

Ишемия миокарда характеризуется *кратковременным* уменьшением кровоснабжения отдельных участков миокарда, временной их гипоксией и преходящими нарушениями метаболизма сердечной мышцы. Под влиянием ишемии замедляется течение всех биоэлектрических процессов и, первую очередь, - процессов реполяризации сердечной мышцы.

Основными электрокардиографическими признаками ишемии миокарда являются изменения полярности, амплитуды и формы зубца *T*, а также положения сегмента *RS-T*, которые во многом зависят от локализации ишемизированного участка по отношению к полюсам регистрируемого отведения. Наиболее характерные изменения наблюдаются в тех отведениях, положительные электроды которых расположены непосредственно над зоной ишемии.

ИШЕМИЯ: это начальное поражение миокарда, при котором **микроскопических изменений в сердечной мышце еще нет, а функция уже частично нарушена.**

Известно, что на клеточных мембранах нервных и мышечных клеток последовательно происходят два противоположных процесса: **деполяризация** (возбуждение) и **реполяризация** (восстановление разности потенциалов). Деполяризация — простой процесс, для которого нужно лишь открыть ионные каналы в мембране клетки, по которым из-за разницы концентраций вне и внутри клетки побегут ионы. В отличие от деполяризации, **реполяризация — энергоемкий процесс**, для которого нужна энергия в форме АТФ. Для синтеза АТФ необходим кислород, поэтому при ишемии миокарда в первую очередь начинает страдать процесс реполяризации. **Нарушение реполяризации проявляется изменениями зубца T.**

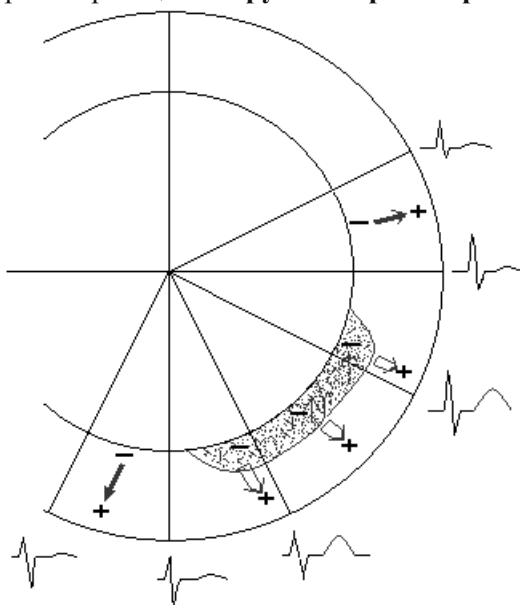


Рис. 1. Ишемия **субэндокардиальных** отделов передней стенки левого желудочка.

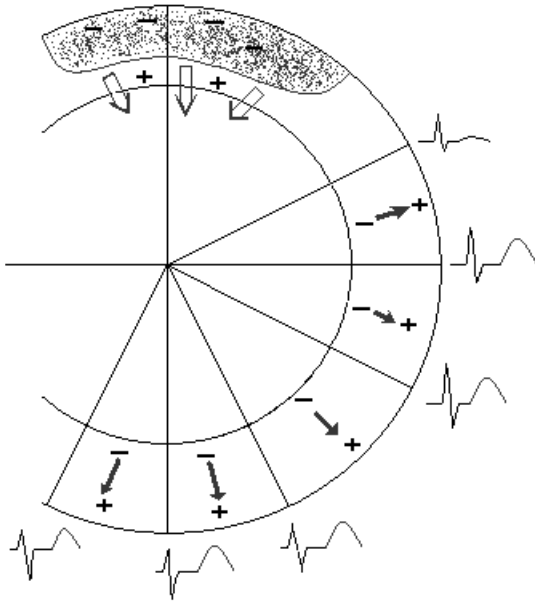


Рис. 2. Ишемия задней стенки.

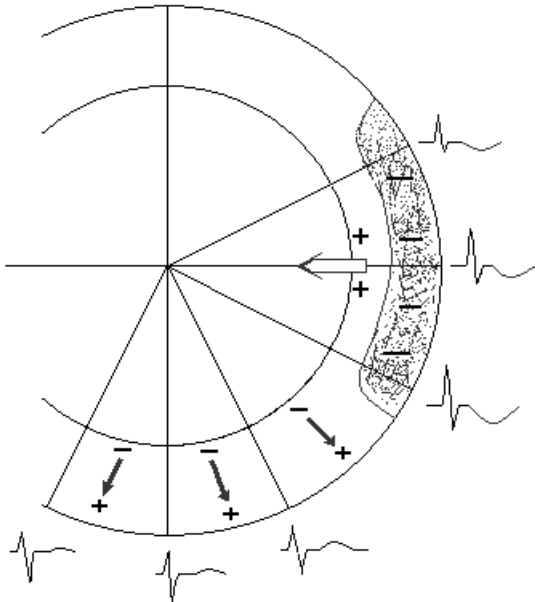


Рис. 3. Ишемия субэпикардиальных отделов переднебоковой стенки левого желудочка.

1. Существенными электрокардиографическими признаками ишемии миокарда являются разнообразные изменения формы и полярности зубца *T*.
2. Высокий зубец *T* в грудных отведениях свидетельствует либо о субэндокардиальной ишемии передней стенки, либо о субэпикардиальной, трансмуральной или интрамуральной ишемии задней стенки левого желудочка (хотя даже в норме, особенно у молодых людей, часто регистрируется высокий положительный зубец *T* в грудных отведениях).
3. Отрицательный коронарный зубец *T* в грудных отведениях свидетельствует о наличии субэпикардиальной, трансмуральной или интрамуральной ишемии передней стенки левого желудочка.
4. Двухфазные (+ - или - +) зубцы *T* обычно выявляются на границе ишемической зоны и интактного миокарда.

Ишемическое повреждение

При повреждении миокарда изменения на ЭКГ начинают выявляться существенно раньше, так как нарушается не только процесс реполяризации, но *также возбуждение* мышечных волокон. Во время возбуждения желудочков зона ишемического повреждения имеет меньший отрицательный Форма А

потенциал, чем здоровый миокард, т. е. *относительно положительна!* по отношению к окружающему полностью деполяризованному миокарду. Между здоровым миокардом и зоной ишемического повреждения возникает разность потенциала, т. е. от области здорового миокарда к зоне ишемического повреждения, как всегда направленного от — (минуса) к + (плюсу), изменяя сегмент *RS-T*.

Повреждение миокарда отражается на ЭКГ в виде смещения сегмента *RS-T* выше или ниже изолинии. Это и является основным электрокардиографическим признаком ишемического повреждения. Характер такого смещения сегмента *RS-T* зависит от локализации зоны повреждения по отношению к положительным и отрицательным полюсам отведений.

Поэтому при субэпикардальном или трансмуральном повреждении сегмент *RS-T* при расположении электрода над местом поражения смещается вверх от изолинии.

И, напротив, при субэндокардиальном повреждении сегмент *RS-T* смещается вниз от изолинии.

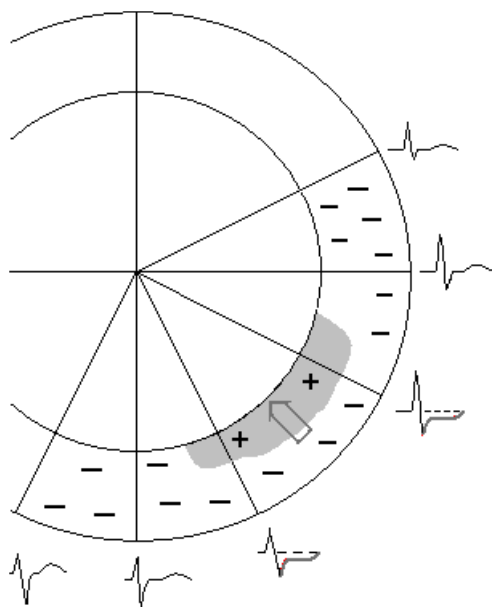


Рис. 4. Субэпикардальное ишемическое повреждение в передней стенке левого желудочка.

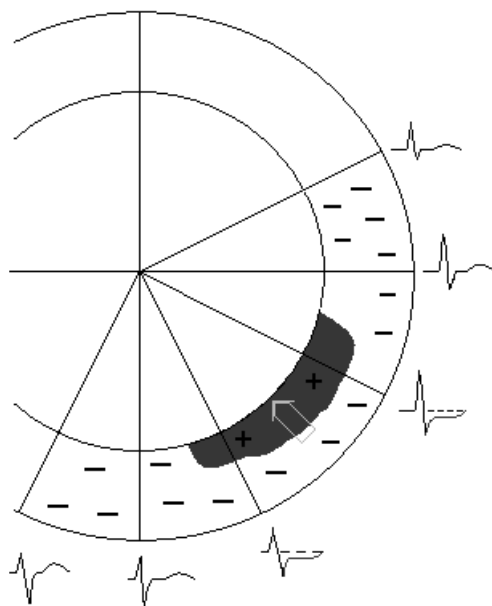


Рис. 5. Субэндокардиальное ишемическое повреждение в передней стенке левого желудочка.

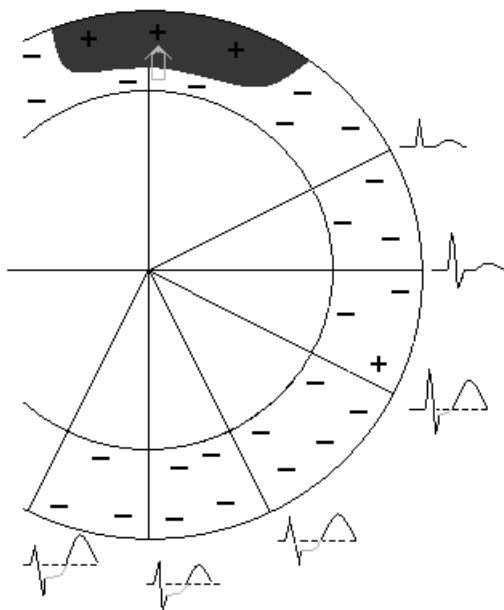


Рис. 6. Трансмуральное повреждение задней стенки левого желудочка.

Некроз

Некроз, или инфаркт сердечной мышцы, характеризуется необратимыми изменениями мышечных волокон — их гибелью. Некротизированная ткань сердца не участвует в возбуждении, поэтому на ЭКГ, зарегистрированной в отведениях с положительным электродом над зоной некроза, выявляется, прежде всего, нарушение процесса деполяризации желудочков — изменение комплекса *QRS* (увеличение зубца *Q*, уменьшение *R*). Характер этих изменений также зависит от локализации и глубины поражения сердечной мышцы.

В основу объяснения изменений ЭКГ при инфаркте миокарда положены известные представления *Wilson*, согласно которым через зону некроза, как через **открытое окно**, на поверхность сердца (тела) проводится отрицательный потенциал периода деполяризации желудочков, регистрируемый в норме лишь внутрисердечно.

При возникновении **трансмурального** инфаркта миокарда мышечные волокна гибнут, и "открывается окно". Регистрирующий электрод, расположенный над областью инфаркта, не запишет на ЭКГ зубец *R*, но отразит сохранившийся вектор *противоположной* стенки. Так как этот вектор направлен от регистрирующего электрода, то в случае трансмурального некроза миокарда в отведениях с поверхности сердца будет регистрироваться зубец *QS*.

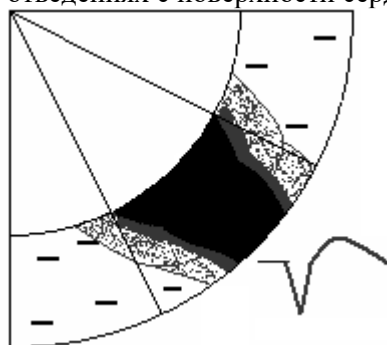


Рис. 7. Трансмуральный инфаркт миокарда.

При развитии субэндокардиального **крупноочагового** инфаркта миокарда часть мышечных волокон стенки погибает, и поэтому они не будут принимать участие в образовании вектора возбуждения. Возбуждение оставшегося над участком некроза интактного миокарда будет происходить окольными путями. Регистрирующий электрод, расположенный над областью инфаркта, первоначально отразит сохранившийся вектор противоположной стенки в виде зубца *Q*. Затем, когда возбуждение охватит уже непоражённые субэпикардиальные отделы левого желудочка над зоной некроза, в этих отведениях будет регистрироваться положительное отклонение — небольшой зубец

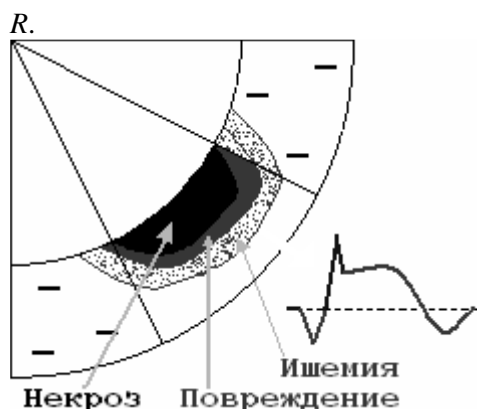

Рис. 8. Крупноочаговый некроз субэндокардиальных отделов.

Электрокардиографические признаки инфаркта миокарда

ЭКГ-признаками инфаркта миокарда на электрокардиограмме (при рассмотрении её слева направо) являются:

1 - Патологический зубец Q (при нетрансмуральном некрозе) или комплекс *QS* (при трансмуральном инфаркте) в отведениях, расположенных над областью ин-фаркта является основным электрокардиографическим признаком некроза.

Патологическим зубцом *Q* называется зубец, продолжительность которого превышает — **0,03 с**, а амплитуда составляет не менее 25% зубца *R* в том же отведении, или превышает **3 мм**.

Парди (Pardee) симптом I (зубец Парди) - эпонимное название ЭКГ-признака инфаркта миокарда, а именно - увеличенный зубец *Q* в стандартных отведениях.

2 - Подъём сегмента S-T выше изолинии в отведениях, расположенных над областью инфаркта. Токи повреждения при инфаркте миокарда возникают вследствие гибели клеток миокарда, и выхода внутриклеточных ионов калия из погибшей клетки. Калий накапливается под эпикардом, образуя в зоне некроза "электрические токи повреждения", вектор которых направлен наружу. Эти токи повреждения существенно изменяют процессы де- и реполяризации (*ST* и *T*) в зоне некроза, что находит своё отображение на ленте ЭКГ. Регистрирующие электроды, расположенные как над областью инфаркта, так и на противоположной стороне, записывают эти токи повреждения, но каждый по-своему.

Парди симптом II (миокардитическая «дужка», кривая Парди, «кошачья спинка», «крыло смерти»). ЭКГ—признак острого миокардита: слияние в одну пологую дугу слегка выпуклого сегмента *ST* со сниженным и иногда расщеплённым на вершине зубцом *T*.

3 - Отрицательный зубец T в отведениях, расположенных над областью инфаркта. Ионы калия существенно изменяют процессы реполяризации, в результате - нормальный положительный зубец *T*, отображающий процессы реполяризации, изменяется на отрицательный.

4 - Реципрокное (дискордантное) смещение сегмента S-T ниже изолинии в отведениях, противоположных области инфаркта.

Электрод над зоной инфаркта отобразит токи повреждения подъёмом сегмента *S-T* выше изолинии, поскольку вектор этих токов направлен на него. Противоположный электрод эти же токи повреждения отобразит снижением сегмента *S-T* ниже изолинии, так как токи направлены от него. Разнонаправленное движение сегментов *S-T* противостоящих отведений, отображающих одни и те же токи повреждения, называется **дискордантностью**.

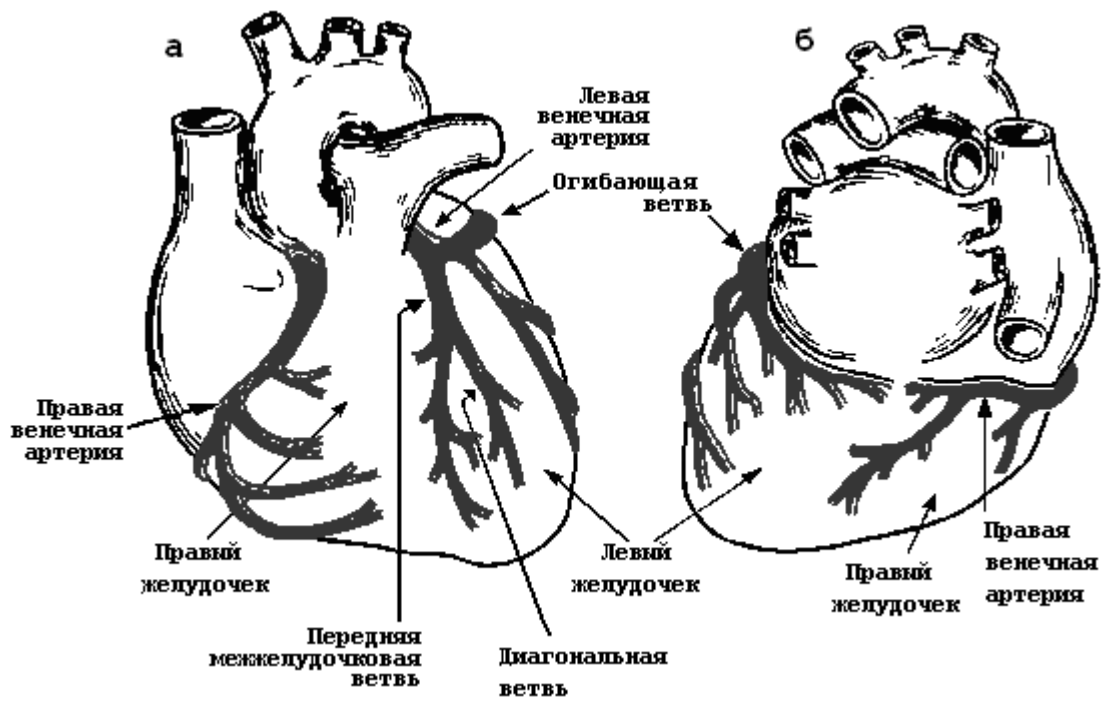
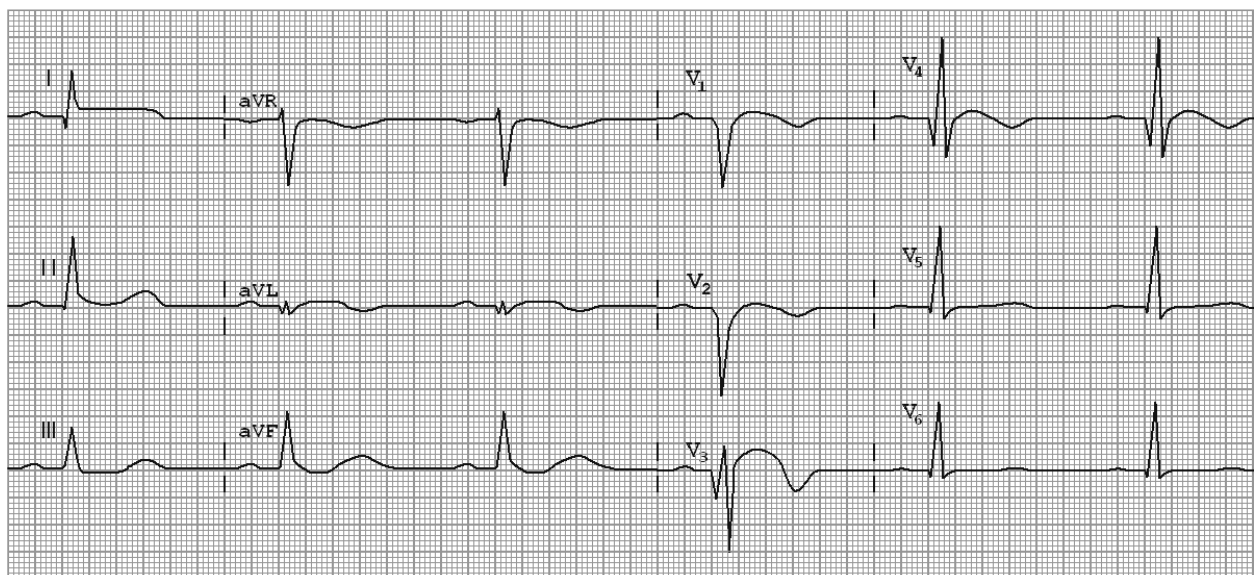
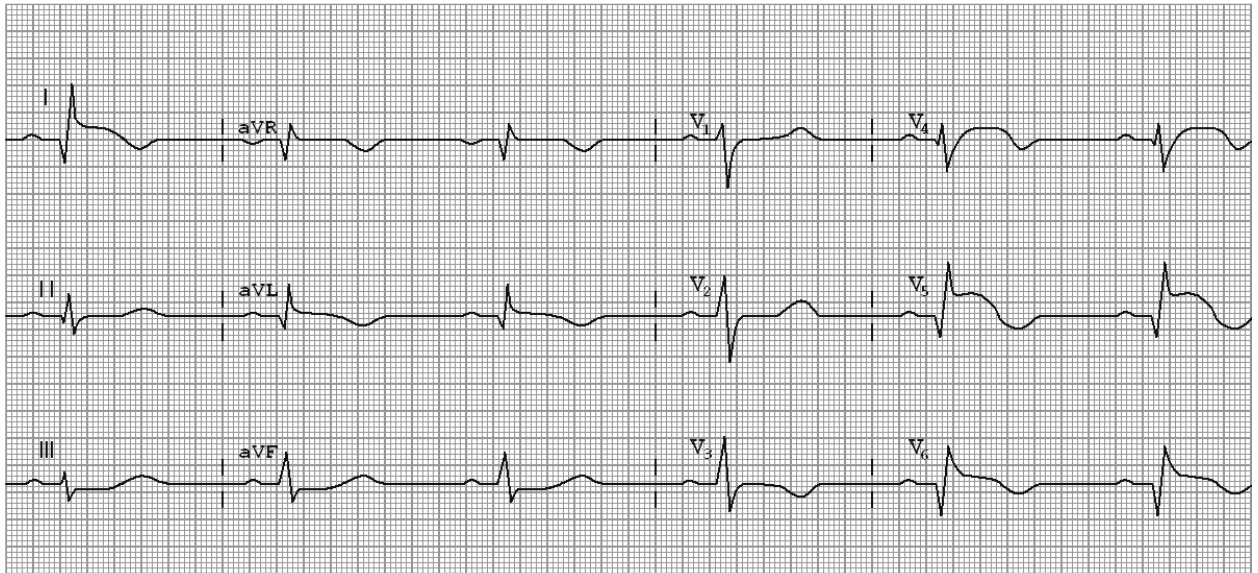


Рис. 9. Схема коронарного кровоснабжения: а – вид спереди; б – вид сзади.



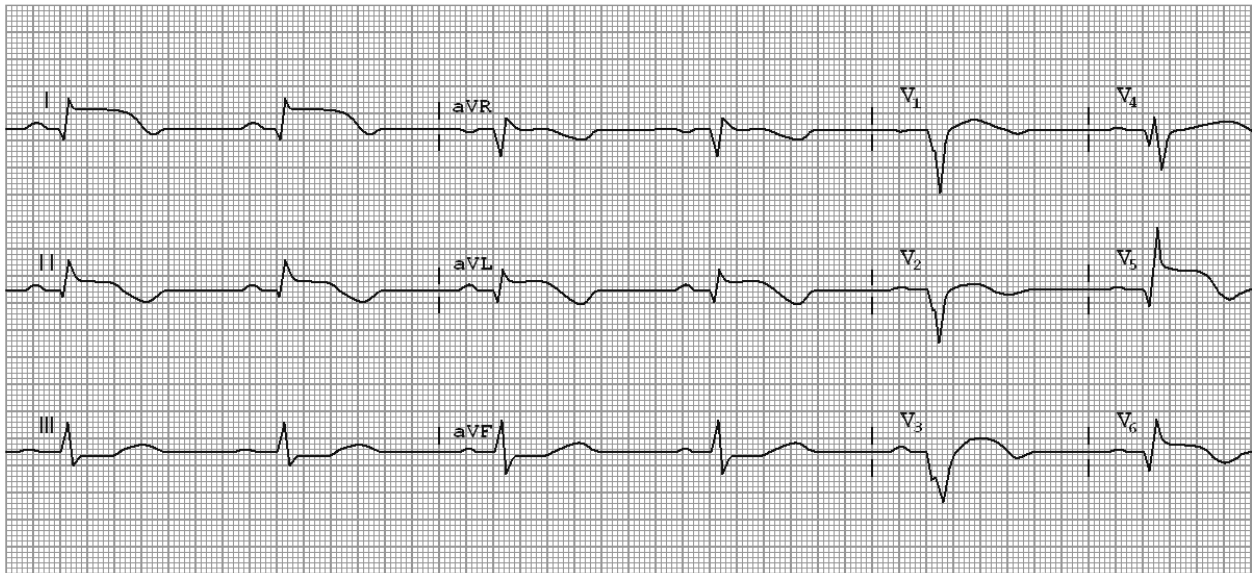
$P = 80 \text{ мс}$, $PQ = 150 \text{ мс}$, $QRS = 80 \text{ мс}$, $QT = 380 \text{ мс}$

Рис. 10. ЭКГ при переднеперегородочном трансмуральном инфаркте миокарда.



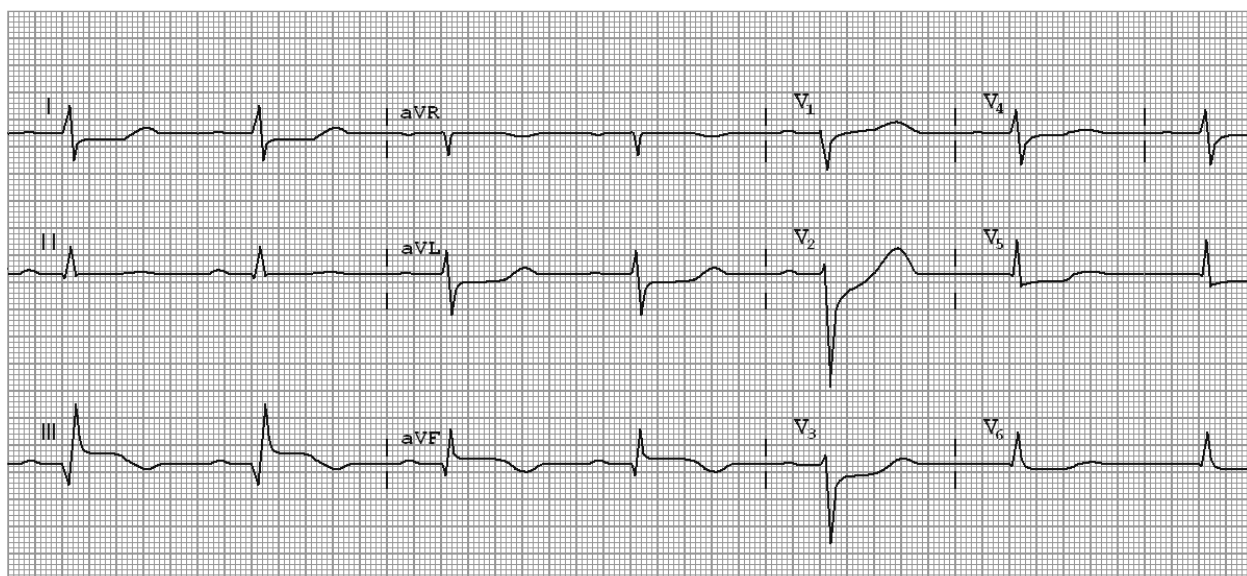
$P = 70 \text{ мс}$, $PQ = 130 \text{ мс}$, $QRS = 80 \text{ мс}$, $QT = 390 \text{ мс}$

Рис. 11. ЭКГ при переднебоковом инфаркте миокарда.



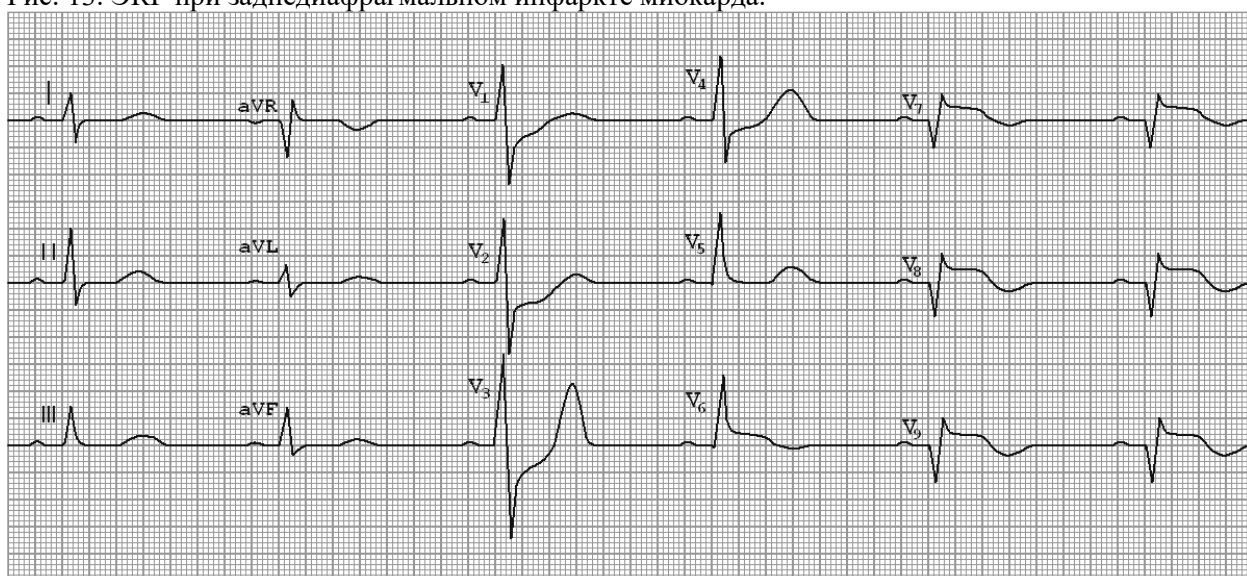
$P = 70 \text{ мс}$, $PQ = 130 \text{ мс}$, $QRS = 80 \text{ мс}$, $QT = 380 \text{ мс}$

Рис. 12. ЭКГ при распространённом переднем инфаркте миокарда.



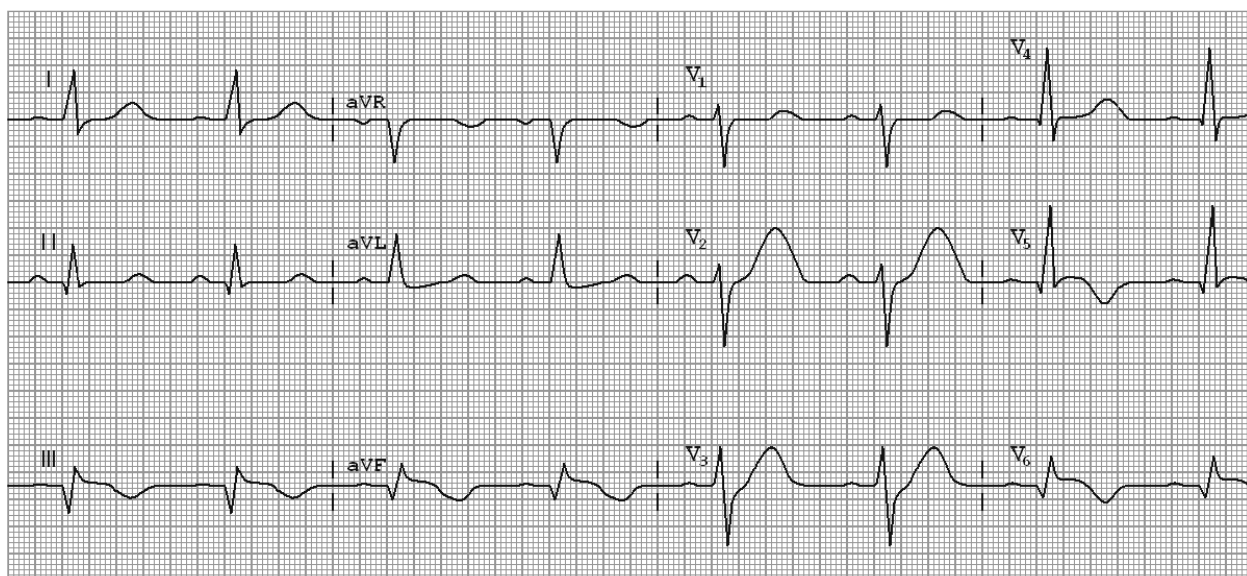
P = 80 мс, PQ = 150 мс, QRS = 80 мс, QT = 360 мс

Рис. 13. ЭКГ при заднедиафрагмальном инфаркте миокарда.



P = 65 мс, PQ = 120 мс, QRS = 80 мс, QT = 360 мс

Рис. 14. ЭКГ при заднебазальном инфаркте миокарда.



P = 70 мс, PQ = 130 мс, QRS = 80 мс, QT = 340 мс

Рис. 15. ЭКГ при заднебоковом инфаркте миокарда.

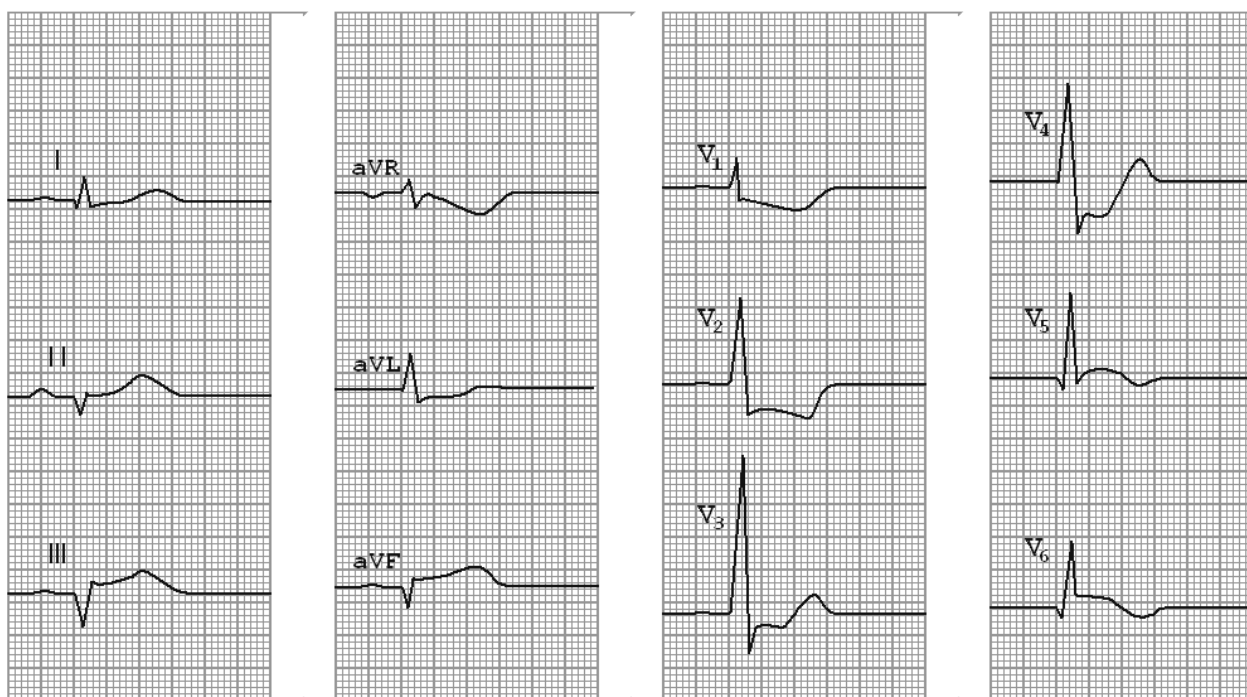


Рис. 16. ЭКГ при распространённом заднем инфаркте миокарда.

Не Q инфаркт миокарда

Инфаркт миокарда без зубца Q характеризуется развитием в сердечной мышце нетрансмуральных очагов некроза, локализующихся субэндокардиально или интрамурально. В отличие от трансмурального ОИМ эти очаги некроза не нарушают процесс распространения по сердцу волны деполяризации, поэтому патологический зубец Q или комплекс QS отсутствуют.

Главным фактором патогенеза мелкоочагового инфаркта миокарда является стенозирующий распространённый коронаросклероз (резкое сужение просвета 2-3 коронарных артерий) обычно на фоне значительно выраженного миокардиосклероза, приводящий к так называемым мелкоочаговым, чаще - субэндокардиальным инфарктам миокарда.

Составляет примерно 20% всех случаев инфаркта миокарда. Нередко (примерно в 30% случаев) мелкоочаговый инфаркт миокарда может трансформироваться в крупноочаговый.

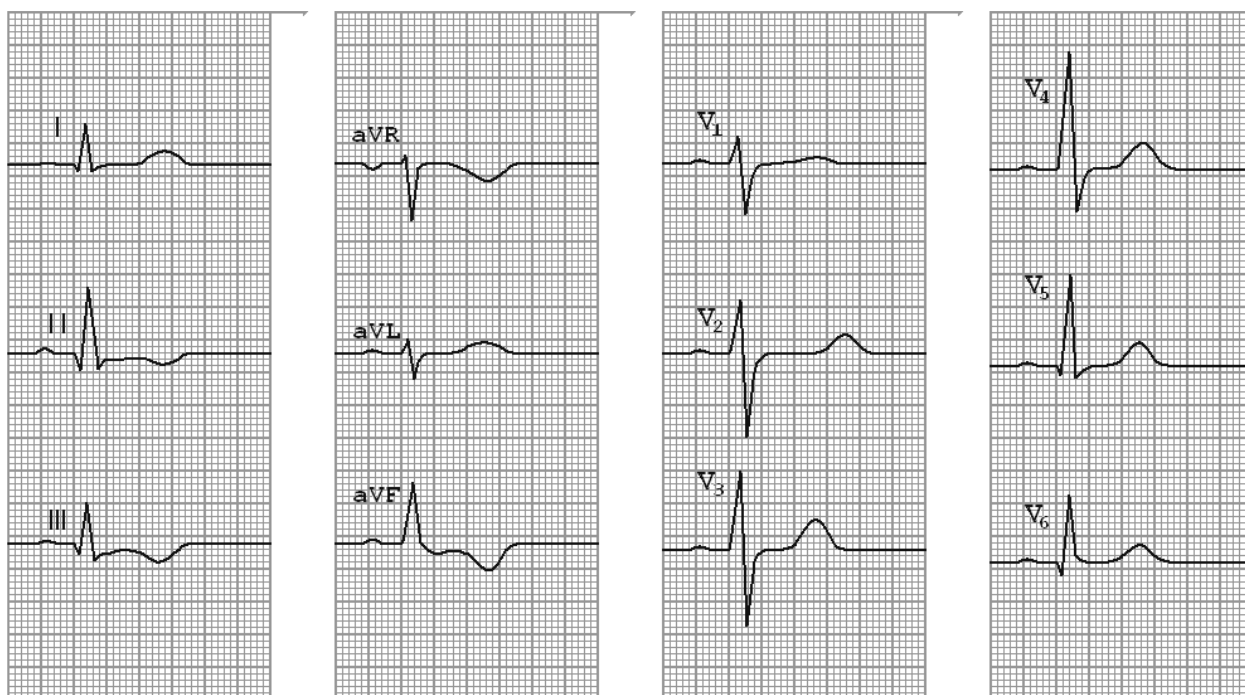


Рис. 17. ЭКГ при не Q инфаркте миокарда.

Основными электрокардиографическими признаками не Q инфаркта миокарда являются изменения сегмента *RS-T* и (или) зубца *T*, обусловленные наличием в сердечной мышце зон ишемического повреждения и ишемии.

В отведениях, регистрирующих потенциалы поражённой области, зубцы *T* чаще инвертированные, глубокие, интервал *S-T* смещён ниже изоэлектрической линии, что характерно для субэндокардиального не Q инфаркта.

В некоторых случаях могут наблюдаться двухфазные зубцы *T* с отчётливой отрицательной фазой, в других – высокие (реципрокные) коронарные зубцы *T* в *V1-V3* (при инфаркте задней стенки левого желудочка).

Диагностика локализации инфаркта миокарда без зубца *Q* основана на тех же принципах, что и трансмурального инфаркта миокарда.

Инфаркт миокарда правого желудочка

Однополюсная регистрация ЭКГ из полости правого желудочка может оказать помощь в диагностике инфаркта правого желудочка у больных с предположительными клиническими и гемодинамическими проявлениями. С помощью наружных отведений электрод размещали по срединно-ключичной линии над пятым правым межреберьем.

ИМ правого желудочка сочетается с заднедиафрагмальным (нижним) ИМ левого желудочка. Чаще поражается задняя стенка ПЖ, реже - его боковая или передняя стенки. При обычной регистрации ЭКГ в 12 отведениях ИМ задней стенки ПЖ лишь иногда проявляется подъемом сегмента *RS-T* в правых грудных отведениях (*У1-У2*), что не является специфическим признаком ИМ ПЖ. Большой информативностью обладают дополнительные отведения с правой половины грудной клетки *УзR-V4R*. При ИМ ПЖ в этих отведениях появляется патологический зубец *Q* или комплекс *QS* и подъем сегмента *RS-T* (в острой и острой стадиях заболевания). Иногда изменения ограничиваются только подъемом сегмента *RS-T* и формированием отрицательного зубца *T*. Для ИМ задней стенки ПЖ (частая локализация инфаркта ПЖ) характерны наличие патологического зубца *Q* и/или подъем сегмента *RS-T* в дополнительных отведениях с правой половины грудной клетки *УзR* и *V4R* при отсутствии этих изменений в отведениях *V1* и *У2*. Нередко на ЭКГ выявляются также фибрилляция предсердий и АВ-блокады.

NB! Значение обычной ЭКГ в диагностике инфаркта правого желудочка:

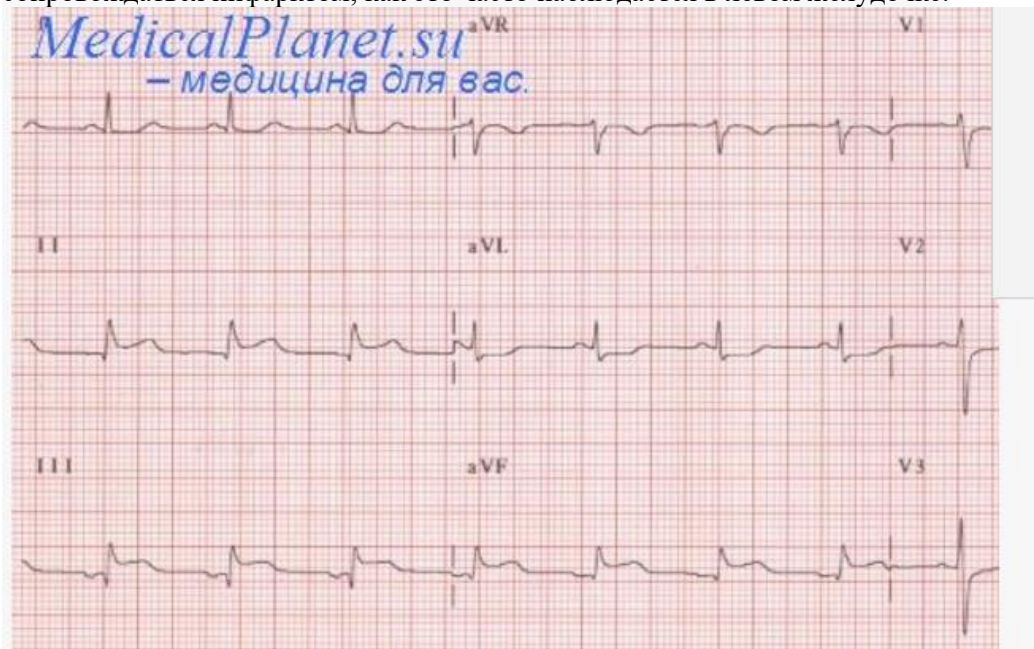
- нет ни одного признака, указывающего на инфаркт передней стенки правого желудочка;
- специфичность увеличения зубца *Q* и подъема сегмента *ST* относительно невелика, поскольку оба изменения могут быть следствием различных локализаций инфаркта (правый желудочек, Форма А

межжелудочковая перегородка и передняя стенка левого желудочка). Специфичность является максимальной (68%) Для подъема сегмента ST в отведении V4R и V3R;

в) критерий подъема сегмента ST в отведении V4R, который более выражен в отведении V4R, чем в V1—V3, является менее чувствительным, чем увеличение сегмента ST в отведении V4R, но обеспечивает более высокую специфичность, прогностическую ценность и эффективность в диагностике острого инфаркта правого желудочка;

г) Нет ни одного электрокардиографического нарушения, патогномичного для инфаркта правого желудочка, поскольку все эти ЭКГ изменения могут быть выявлены и при других локализациях инфаркта.

Более того, подъем сегмента ST указывает скорее на трансмуральную ишемию, нежели на инфаркт. Так, возможно, правильнее утверждать, что подъем сегмента S в отведении V4R представляет собой фазу трансмуральной ишемии в правом желудочке и может не обязательно сопровождаться инфарктом, как это часто наблюдается в левом желудочке.



В последнее десятилетие у 25% больных с заднедиафрагмальным трансмуральным ИМ ЛЖ некроз распространяется на область ПЖ. Поражение ПЖ в этих случаях определяет некоторые важные особенности нарушения гемодинамики, которые необходимо учитывать при лечении больных ИМ. Особенности клинической картины

Таблица 1. Топическая диагностика ОИМ

| Локализация ОИМ | Отведения | Характер изменений ЭКГ |
|------------------------------|----------------------------|--|
| Переднеперегородочный | V1-V3 | Q или QS; +(RS-T); -T |
| Передневерхушечный | V3, V4 | Q или QS; +(RS-T); -T |
| Переднебоковой | I, aVL, V5, V6 | Q или QS; +(RS-T); -T |
| Распространённый передний | I, aVL, V1-V6 III, aVF | Q или QS; +(RS-T); -T Реципрокные изменения: -(RS-T); + T (высокие) |
| Заднедиафрагмальный (нижний) | III, aVF, II V1-V4 | Q или QS; +(RS-T); -T Реципрокные изменения: -(RS-T); + T (высокие) |
| Заднебазальный | V7-V9 (не всегда) V1-V3 | Q или QS; +(RS-T); -T Реципрокные изменения: увеличение R; -(RS-T); + T (высокие) |
| Заднебоковой | III, aVF, V5, V6 V1-V3 | Q или QS; +(RS-T); -T Реципрокные изменения: |

| Локализация ОИМ | Отведения | Характер изменений ЭКГ |
|-------------------------|---|--|
| | | увеличение R ; $-(RS-T)$; $+ T$ (высокие) |
| Распространённый задний | $III, aVF, II, V5, V6, V7-9$ $V1-V3$ | Q или QS ; $+(RS-T)$; $-T$ Реципрокные изменения: увеличение R ; $-(RS-T)$; $+ T$ (высокие) |

В таблице знаком (+) обозначено смещение вверх сегмента $RS-T$ или положительный зубец T ; знаком (–) – смещение сегмента $RS-T$ вниз от изолинии или отрицательный зубец T .

Как на ЭКГ отличают инфаркты от другой патологии?

По 2 главным признакам.

1) **характерная динамика ЭКГ**. Если на ЭКГ с течением времени наблюдаются типичные для инфаркта изменения формы, размеров и расположения зубцов и сегментов, можно с большой долей уверенности говорить об инфаркте миокарда. В инфарктных отделениях больниц ЭКГ делают ежедневно. Чтобы на ЭКГ было проще оценивать динамику инфаркта (которая наиболее выражена на периферии зоны поражения), рекомендуется наносить метки на места наложения грудных электродов, чтобы последующие больничные ЭКГ были сняты в грудных отведениях полностью идентично.

Отсюда следует важный вывод: если у пациента на кардиограмме в прошлом были обнаружены патологические изменения, **рекомендуется иметь дома «контрольный» экземпляр ЭКГ**, чтобы врач скорой помощи мог сравнить свежую ЭКГ со старой и сделать вывод о давности выявленных изменений. Если больной ранее перенес инфаркт миокарда, данная рекомендация становится **железным правилом**. Каждый пациент с перенесенным инфарктом должен получить при выписке контрольную ЭКГ и хранить ее там, где он живет. А в длительных поездках возить с собой.

2) **наличие реципрокности**. Реципрокные изменения — это «зеркальные» (относительно изолинии) изменения ЭКГ на противоположной стенке левого желудочка. Здесь важно учитывать направление электрода на ЭКГ. За «ноль» электрода принимается центр сердца (середина межжелудочковой перегородки), поэтому одна стенка полости сердца лежит на положительном направлении, а противоположная ей — на отрицательном.

Принцип такой:

- для зубца Q реципрокным изменением будет **увеличение зубца R** , и наоборот.
- если сегмент ST смещается выше изолинии, то реципрокным изменением будет **смещение ST ниже изолинии**, и наоборот.
- для высокого положительного «коронарного» зубца T реципрокным изменением будет **отрицательный зубец T** , и наоборот.

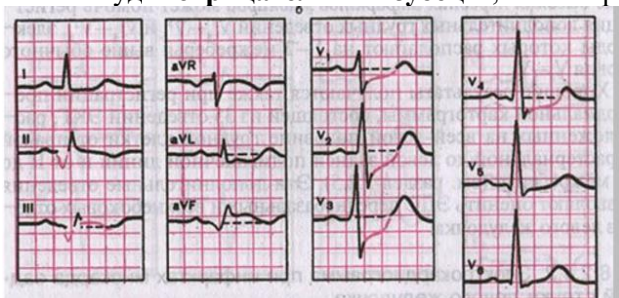


рис. 18

ЭКГ при заднедиафрагмальном (нижнем) инфаркте миокарда. Прямые признаки видны в II, III и aVF -отведениях, реципрокные — в $V1-V4$.

Реципрокные изменения на ЭКГ в некоторых ситуациях являются единственными, по которым можно заподозрить инфаркт. Например, при заднебазальном (заднем) инфаркте миокарда прямые признаки инфаркта можно зафиксировать лишь в отведении **D (dorsalis) по Небу** [читается э] и в дополнительных грудных отведениях **$V7-V9$** , которые не входят в стандартные 12 и

выполняются только по требованию.

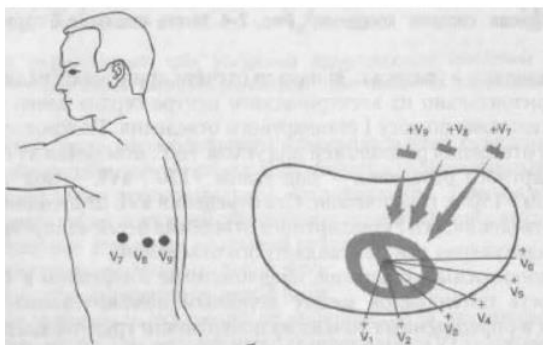


Рис. 19

Дополнительные грудные отведения V7-V9.

Конкордантность элементов ЭКГ — однонаправленность по отношению к изолинии одноименных зубцов ЭКГ в разных отведениях (то есть сегмент ST и зубец T направлены в одну сторону в одном и том же отведении). Бывает при перикардите.

Противоположное понятие — **дискордантность** (разнонаправленность). Обычно подразумевается дискордантность сегмента ST и зубца T по отношению к зубцу R (ST отклонен в одну сторону, T в другую). Характерно для полных блокад пучка Гиса.

Приложение 4.

Практические навыки уровень усвоения:

| № п/п | Навыки | Уровень освоения |
|-------|---|------------------|
| 6. | Техника регистрации ЭКГ у пациентов с нарушениями ритма | ++++ |
| 7. | Клинико-электрокардиографический анализ | +++ |
| 8. | Составление клинико-электрокардиографической ситуации | +++ |

- + - иметь представление;
- ++ - знать;
- +++ - уметь;
- ++++ - владеть методикой.

Вопросы для оценки исходного уровня знаний

| | |
|----|--|
| 1. | Какие ЭКГ – признаки соответствуют желудочковой экстрасистолии? |
| 2. | Какие ЭКГ – признаки соответствуют предсердной экстрасистолии? |
| 3. | Охарактеризуйте градации желудочковых экстрасистолий по Lown B.? |
| 4. | Опишите ЭКГ признаки би- тригеминий? |
| 5. | Что означает ранняя желудочковая экстрасистола? |

| | |
|-----|--|
| 6. | Что обозначает «интерполированная» и «полиморфная» желудочковая экстрасистолия? |
| 7. | Каковы ЭКГ признаки право- и левожелудочковой экстрасистолии? |
| 8. | Назовите ЭКГ – признаки предсердной и суправентрикулярной экстрасистолии? |
| 9. | Какова ЭКГ – картина фибрилляции и трепетания предсердий? |
| 10. | Что означают термины «тахисистолическая» форма фибрилляции предсердий и трепетание предсердий в соотношении 2:1? |
| 11. | Какие ЭКГ – признаки характерны для пароксизмальной желудочковой и предсердной тахикардии? |
| 12. | Каким образом проводится ЭКГ высокого разрешения? |
| 13. | Как выглядит ЭКГ при дыхательной аритмии? |
| 14. | Каковы ЭКГ – признаки интоксикации сердечными гликозидами? |
| 15. | Какие изменения ЭКГ характерны для фибрилляции и трепетания желудочков? |
| 16. | Из каких элементов состоит проводящая система сердца? |

Этиология и патогенез аритмий

Этиологические факторы развития аритмий

- ИБС (стенокардия, инфаркт миокарда, постинфарктный кардиосклероз).
- Сердечная недостаточность.
- Кардиомиопатии.
- Приобретённые и врождённые пороки сердца.
- Миокардиты.
- Врождённые аномалии структуры (дополнительное атриовентрикулярное соединение) или функции (наследственные нарушения в ионных каналах) проводящей системы.
- Гипоксия.
- Электролитные нарушения (гипокалиемия, гипомагниемия, гиперкалиемия, гиперкальциемия).
- Гормональные нарушения (гипотиреозидизм, гипертиреозидизм).
- Курение табака.
- Употребление алкоголя.
- Употребление кофеина.
- Приём некоторых лекарственных средств (антиаритмические препараты, сердечные гликозиды, диуретики, симпатомиметики).

Патофизиология развития аритмий

Важность распознавания патофизиологических механизмов возникновения аритмии обусловлена различными подходами к лечению разных по механизму развития нарушений сердечного ритма.

Основные электрофизиологические механизмы развития нарушений сердечного ритма:

I. Нарушения механизмов формирования импульсов:

1. Нарушение автоматизма синусового узла.

Нарушение автоматизма синусового узла возникает при снижении максимального диастолического потенциала действия клеток миокарда или проводящей системы до уровня от -60 до -40 мВ (в норме он составляет от -80 до -90 мВ), а также при повышении крутизны фронта спонтанной деполяризации пейсмейкерных клеток, что приводит к повышению частоты спонтанного ритма данной структуры.

Таков механизм развития парасистолии, очаговых предсердных и желудочковых тахикардий (при инфаркте миокарда).

Повышение автоматизма СА-узла или образование эктопических очагов обычно возникает в результате следующих патологических процессов:

1. Активации симпато-адреналовой системы.
2. Электролитных нарушений.
3. Ишемии миокарда.
4. Интоксикации сердечными гликозидами.
5. Растяжения волокон миокарда (при дилатации камер).
6. Гипоксии или ацидоза.

При нарушении автоматизма синусового узла сердце может восстанавливать свой ритм под воздействием электростимула, однако чаще воздействие электростимулом неэффективно.

2. Триггерная активность (ранние и поздние постдеполяризации).

Триггерная активность представляет собой появление дополнительных импульсов, то есть происходит задержке реполяризации. Постдеполяризации могут приводить к возникновению внеочередных потенциалов действия. Дополнительные импульсы могут появляться в конце 2 фазы потенциала действия (на уровне потенциала от -3 до -30 мВ), в 3 фазе (на уровне потенциала от -50 до -70 мВ) и в начале 4 фазы (при гиперполяризации).

По времени появления этих добавочных импульсов различают:

а) Ранние постдеполяризации. Ранние постдеполяризации возникают во 2 и 3 фазах потенциала действия. Ранние постдеполяризации обычно возникают на фоне урежения частоты сердечных сокращений и удлинения интервала Q-T или снижения содержания внутриклеточного калия; являются механизмом развития некоторых желудочковых экстрасистолий, желудочковых тахикардий, включая «пируэт»; могут быть устранены преждевременным экстрасимулом.

б) Поздние постдеполяризации. Поздние постдеполяризации возникают в 4 фазе потенциала действия. Поздние постдеполяризации возникают на фоне учащения частоты сердечных сокращений; являются механизмом развития желудочковых тахикардий, провоцируемых физической нагрузкой, дигиталисных аритмий, экстрасистолии; легко купируются экстрасимулом.

3. Формирование патологического автоматизма в клетках проводящей системы и рабочего миокарда (эктопические очаги).

Патологический автоматизм лежит в основе спонтанной повторной импульсации из эктопического очага, то есть клеток проводящей системы сердца или рабочих кардиомиоцитов, расположенных вне синусового узла. Возникновению патологического автоматизма способствует уменьшение отрицательной величины мембранного потенциала покоя, что отмечается, в частности, при ишемии миокарда, гипоксии, гипокалиемии.

II. Нарушение проведения импульсов

1. Феномен повторного входа возбуждения (reentry). Феномен повторного входа возбуждения (reentry) ответствен за большинство клинически значимых аритмий. Reentry представляет собой окружной путь распространения импульса по двум взаимосвязанным путям, имеющим разные характеристики проводимости и разный рефрактерный период.

В норме, механизму reentry предотвращается благодаря достаточно длительному рефрактерному периоду, возникающему после стимуляции.

При некоторых патологических состояниях (в основном в результате ранних экстрасистол), механизм reentry может вызвать длительное циркулирование волны возбуждения и появление тахикардии.

Различают 3 условия, способствующие возникновению reentry:

1. Два приблизительно параллельных проводящих пути должны соединяться проксимально и дистально посредством проводящей ткани, формируя электрический контур.

2. Один из этих путей должен иметь более длинный рефрактерный период, чем другой.
3. Путь с более коротким рефрактерным периодом должен проводить электрические импульсы медленнее, чем другой путь.

При этом инициация reentry возможна при возникновении преждевременного импульса, который должен вступить в круг reentry в точно определенный момент времени, когда один путь еще находится в рефрактерном состоянии после последней деполяризации, а другой уже восстановился и способен его провести.

2. Затухающее (декрементное) проведение импульса в проводящей системе сердца. Затухающее (декрементное) проведение импульса в проводящей системе сердца представляет собой постепенное уменьшение потенциала действия при распространении волны возбуждения по сердцу.

Обычно наблюдается при повреждении миокарда в зоне вокруг участка инфаркта миокарда.

- Удлинение периода рефрактерности.
- Уменьшение максимального диастолического потенциала покоя.
- Комбинированный механизм нарушения образования и проведения импульсов.

Нарушение возбудимости

Возбудимость (батомотропность) – это свойство ткани отвечать на раздражение.

Нарушение возбудимости (аритмия) – это ответная реакция миокарда на импульс возбуждения, очаг которого находится вне синусового узла. Кардиологи такой источник называют **гетеротопным**.

Экстрасистолия

Экстрасистолия — нарушение ритма сердца, характеризующееся возникновением одиночных или нескольких преждевременных сокращений сердца (экстрасистол), вызываемых возбуждением миокарда и исходящих из гетеротопного источника.

Экстрасистолия - это наиболее часто регистрируемый при суточном мониторинге вид аритмий. Экстрасистолы возникают как у больных, так и у практически здоровых людей. В случайных выборках лиц старше 50 лет по данным длительного электрокардиографического мониторинга экстрасистолы можно обнаружить у 95% людей.

Согласно основной теории происхождения экстрасистол, в основе экстрасистолии лежит **механизм повторного входа возбуждения (re-entry)**.

Наиболее популярными теориями, объясняющими механизм появления экстрасистол с «узким» комплексом, являются две. Согласно одной из них - повторный вход осуществляется в самом АВ-соединении; другая теория «помещает» его в систему волокон Пуркинье.

В пользу **теории повторного входа** свидетельствует ряд веских аргументов, в частности тот факт, что время между нормальным сердечным сокращением и следующей за ним экстрасистолой, если она исходит из одного и того же эктопического очага, во всех сердечных циклах остаётся весьма постоянным. Это время называют **интервалом сцепления** (имеется в виду «сцепление» между нормальным сердечным сокращением и экстрасистолой). Вторым фактом, свидетельствующим в пользу этой теории, — существование так называемых частотозависимых форм экстрасистол, отличающихся тем, что экстрасистолы возникают только при определённой частоте сердечных сокращений (например, только при 70—72 в 1 мин), следовательно, при строго определённой продолжительности рефрактерного периода.

В зависимости от локализации эктопического очага в сердце - экстрасистолы разделяются на предсердные, атриовентрикулярные и желудочковые.

Расстояние от предшествующего экстрасистоле очередного цикла *P-QRS-T* основного ритма до экстрасистолы получило название **интервала сцепления** (предэктопического интервала). При предсердной экстрасистолии интервал сцепления измеряется от начала зубца *P*, предшествующего экстрасистоле цикла, до начала зубца *P* экстрасистолы (см. рис. 59); при экстрасистолии желудочковой и из АВ-соединения — от начала комплекса *QRS*, предшествующего экстрасистоле, до начала комплекса *QRS* экстрасистолы (см. рисунки 60 и 61).

Расстояние от окончания интервала сцепления экстрасистолы до следующего за ней цикла *P-QRS-T* основного ритма (например, синусового) называется **омпенсаторной паузой** (постэктопическим интервалом).

Различают неполные и полные компенсаторные паузы.

Если экстрасистола возникает в предсердии или в АВ-соединении, эктопический импульс распространяется не только на желудочки, но также ретроградно по предсердиям. Достигнув СА-узла, эктопический импульс «разряжает» его, т. е. прекращает процесс подготовки следующего

очередного синусового импульса, который начинается вновь как бы с нуля, только после такой «разрядки». Поэтому пауза, которая имеется после предсердной или атриовентрикулярной экстрасистолы, включает время, необходимое для того, чтобы эктопический импульс достиг СА-узла и «разрядил» его, а также время, которое требуется для подготовки в нём очередного синусового импульса. Такая компенсаторная пауза называется **неполной**. Она, как правило, чуть больше обычного интервала $P-P(R-R)$.

При желудочковой экстрасистолы обычно не происходит «разрядки» СА-узла, поскольку эктопический импульс, возникший в желудочках, как правило, не может ретроградно пройти через АВ-узел и достичь предсердий и СА-узла. В этом случае очередной синусовый импульс беспрепятственно возбуждает предсердия, проходит по АВ-узлу, но в большинстве случаев не может вызвать очередной деполяризации желудочков, так как после желудочковой экстрасистолы они находятся ещё в состоянии рефрактерности. Обычное нормальное возбуждение желудочков произойдёт только за счёт следующего (второго после экстрасистолы) синусового импульса. Поэтому продолжительность компенсаторной паузы при желудочковой экстрасистолы заметно больше продолжительности неполной компенсаторной паузы. Расстояние между нормальным (синусового происхождения) желудочковым комплексом QRS , предшествующим экстрасистоле, и первым нормальным синусовым комплексом QRS , регистрирующимся после экстрасистолы, равно удвоенному интервалу $R-R$ и свидетельствует о **полной** компенсаторной паузе.

Компенсаторную паузу **при предсердной экстрасистоле** измеряют от начала зубца P' экстрасистолы, до начала зубца P , следующего после экстрасистолы цикла $P-QRS-T$ основного ритма (см. рис. 1).

Компенсаторную паузу **при экстрасистоле из АВ-соединения и желудочковой экстрасистоле** измеряют от начала желудочкового комплекса QRS' экстрасистолы, до начала желудочкового комплекса QRS , следующего после экстрасистолы цикла $P-QRS-T$ основного ритма (см. рисунки 2 и 3).

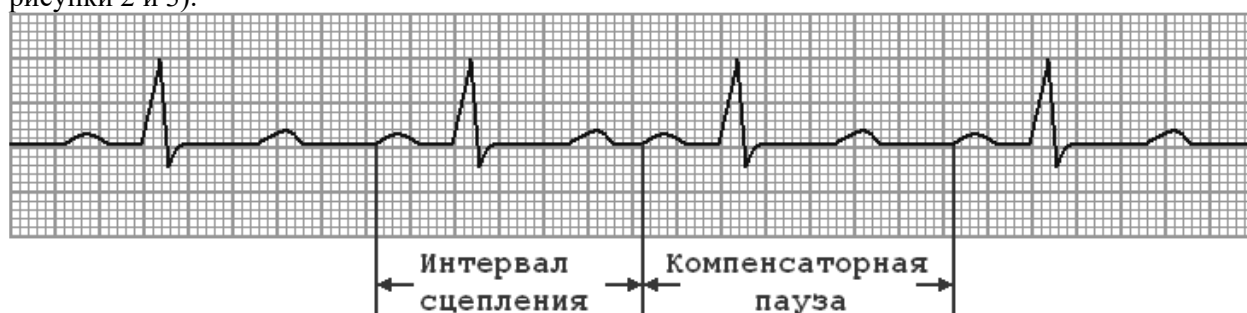


Рис. 1. Интервал сцепления и компенсаторная пауза при предсердной экстрасистолы.

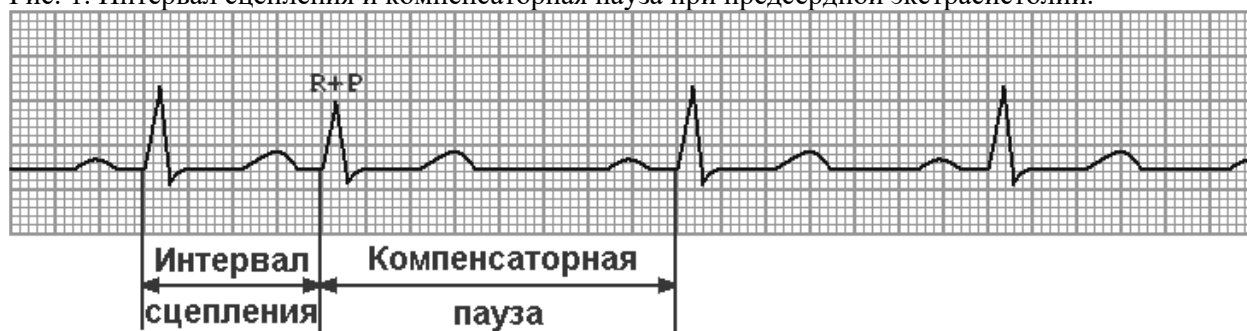


Рис. 2. Интервал сцепления и компенсаторная пауза при экстрасистолы из АВ-соединения.

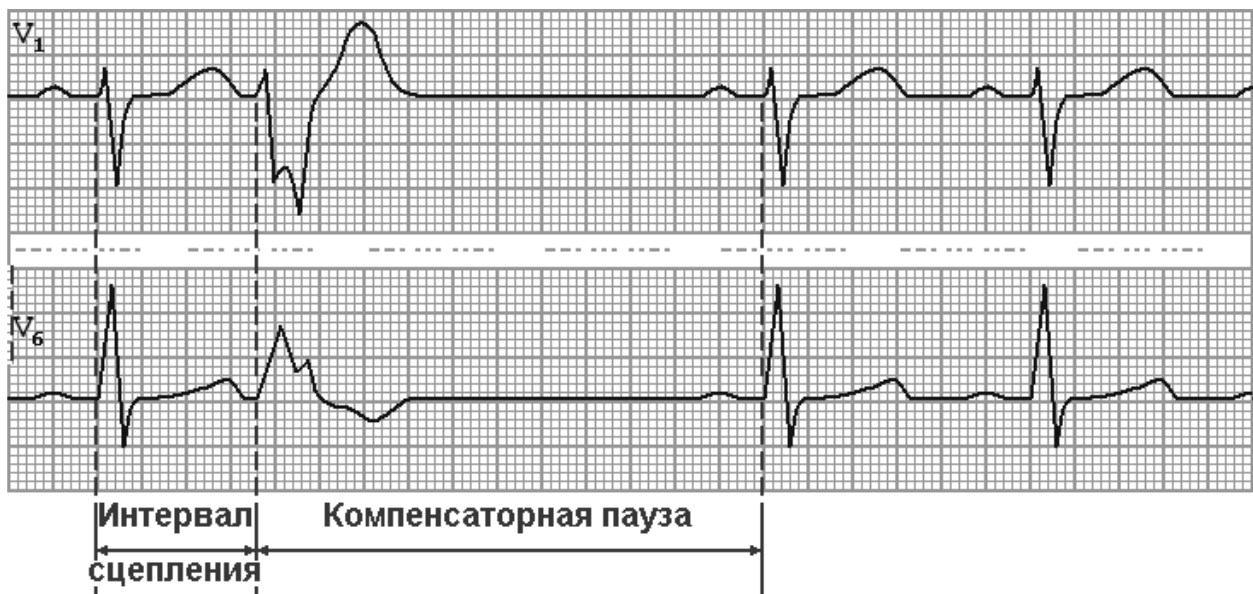


Рис. 3. Интервал сцепления и компенсаторная пауза при желудочковой экстрасистолии.

Экстрасистолы по **времени возникновения** по отношению к следующему нормальному сокращению различают:

- **сверхранные** - возникают на восходящем колене зубца *T*, предшествующего синусовому сокращению;
- **ранние** - на нисходящем колене зубца *T* или сразу за ним;
- **средние или обычные** - начинаются спустя 20-30 мс после зубца *T*;
- **поздние** - перед предполагаемым зубцом *P* следующего обычного сокращения.

Экстрасистолы могут быть одиночными, групповыми, возникать в определённом ритме – **аллоритмия**, т.е. экстрасистолы возникают регулярно после строго определённого числа нормальных сердечных сокращений, например - как каждый второй удар (бигеминия), каждый третий удар (тригеминия), каждый четвёртый удар (квадригеминия) и т.д.

По **частоте** экстрасистолы делятся на редкие (до 5 экстрасистол в 1 мин) и частые (более 5 в 1 мин).

Предсердная экстрасистолия

... (синоним - экстрасистола наджелудочковая). Сами по себе экстрасистолы совершенно безопасны, их называют "косметические аритмии". Однако, у лиц с органическим поражением сердца (постинфарктный кардиосклероз, гипертрофия миокарда) наличие экстрасистол является дополнительным прогностически неблагоприятным фактором. Частые предсердные экстрасистолы могут быть предвестниками фибрилляции предсердий или предсердной пароксизмальной тахикардии, сопровождая перегрузку или изменения миокарда предсердий.

Источником экстрасистол может быть любой участок правого или левого предсердия.

На ЭКГ предсердные экстрасистолы распознают по **преждевременному** и **деформированному** зубцу *P*.

Внеочередной зубец *P* сопровождается изменением формы, величины и иногда полярности вследствие своего эктопического происхождения.

Деформация зубцов *P* проявляется их зазубренностью, заострённостью, уширением. При коротком интервале сцепления зубец *P* накладывается на зубец *T* предшествующего желудочкового комплекса, вызывая изменение формы последнего, часто в виде зазубрины. Эта деформация зубца *T* иногда столь незначительная, что может не обнаруживаться на ЭКГ в 12 отведениях.

Полярность зубца *P* зависит от места образования внеочередного импульса в предсердиях. При его образовании в верхней части предсердий волна возбуждения распространяется по ним антеградно и зубец *P* положительный. Если эктопический очаг находится в нижней части предсердий, то направление вектора их деполяризации меняется на противоположное, о чём можно судить по обнаружению отрицательных зубцов *P* в отведениях *II*, *III*, *aVF* и положительных — в

отведении aVR . При локализации эктопического очага в средней части предсердия зубцы P обычно двухфазные (+ —) или сглаженные.

Форма желудочкового комплекса остаётся такой же, как и форма комплексов основного синусового ритма.

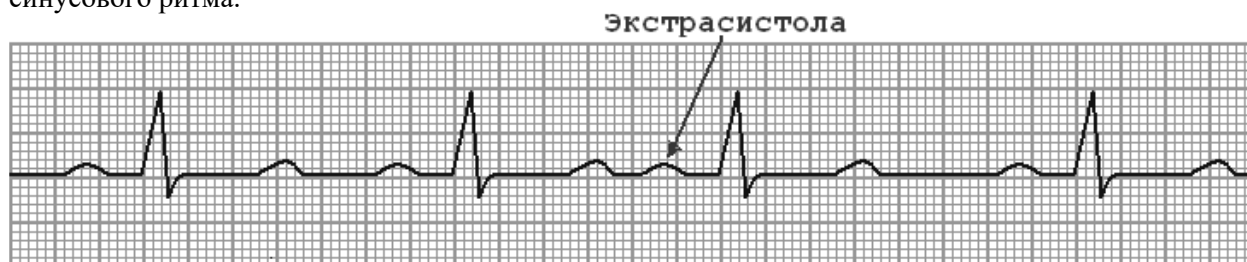

Рис. 4. Экстрасистола из верхних отделов предсердия.

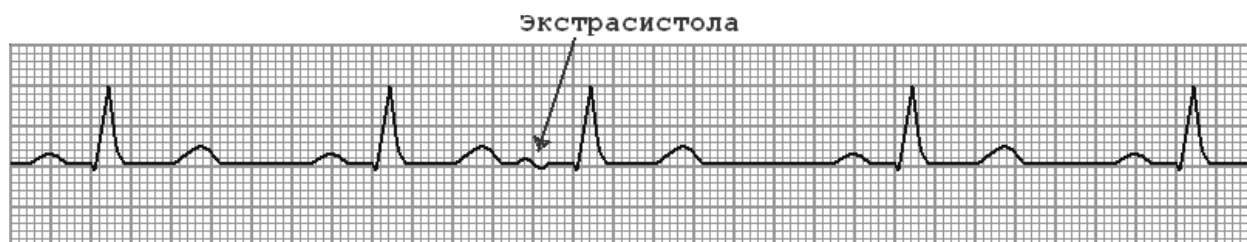

Рис. 5. Экстрасистола из средних отделов предсердия.

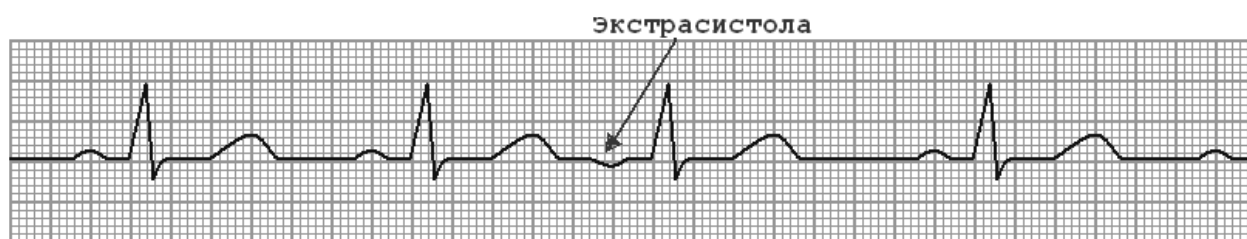

Рис. 6. Экстрасистола из нижних отделов предсердия.

Наиболее характерными ЭКГ-признаками предсердной экстрасистолы являются:

- 1) преждевременное **внеочередное** появление зубца P' и следующего за ним комплекса $QRS-T'$;
- 2) зубец P' **может наслаиваться** на предшествующий зубец T ;
- 3) **деформация** или изменение полярности зубца P' экстрасистолы. В зависимости от места возникновения предсердные экстрасистолы имеют не-которые особенности: из **верхних** отделов предсердий зубец P' мало отличается от нормы; из **средних** отделов — зубец P' деформирован; из **нижних отделов** — отрицательный;
- 4) интервал $P-Q$ обычно **0,12 се** ;
- 5) наличие **неизменённого** экстрасистолического желудочкового комплекса $QRS-T'$, по хожего по форме на обычные нормальные комплексы $QRS-T$ синусового происхождения;
- 6) наличие после предсердной экстрасистолы **неполной** компенсаторной паузы (сумма предэктопического и постэктопического интервалов меньше двух интервалов $R-R$ синусового ритма).

NB! В зарубежной (и, соответственно, в переводной) литературе особенности экстрасистол в зависимости от места возникновения (в отличие от нашей литературы - см. пункт 3) интерпретируются несколько иначе. Экстрасистолы из левого предсердия распознают по отрицательному зубцу P' в стандартных отведениях ЭКГ и грудных отведениях $V5,6$. Экстрасистолы из нижних и средних отделов правого предсердия регистрируют с отрицательным зубцом P' в отведени-ях II, III, aVF , но положительным P' в I стандартном отведении.

Экстрасистолы из атриовентрикулярного соединения

Эктопический импульс, возникающий в АВ-соединении, распространяется в двух направлениях: *антеградно* - сверху вниз по проводящей системе желудочков по направлению к желудочкам и *ретроградно* - снизу вверх от АВ-узла к предсердиям.

В зависимости от того, как складываются соотношения между ретроградными зубцами P и антеградными комплексами QRS , выделяют несколько основных форм АВ-экстрасистол:

- предсердно-желудочковая экстрасистола с предшествующим возбуждением предсердий (ранее использовали термин «верхнеузловая экстрасистола») — комплексу *QRS* экстрасистолы предшествует ретроградно проведённый отрицательный зубец *P* во *II, III* отведениях, *aVF* с интервалом $P-Q < 0,12$ сек;
- предсердно-желудочковая экстрасистола с одновременным возбуждением предсердий и желудочков — отсутствие зубца *P* рядом с желудочковым комплексом экстрасистолы (возможно его наложение на комплекс *QRS*);
- предсердно-желудочковая экстрасистола с последующим возбуждением предсердий (ранее использовали термин «нижнеузловая экстрасистола») — инвертированные зубцы *P* расположены после комплекса *QRS*;
- с предшествующим (опережающим) возбуждением желудочков и полной ретроградной ВА (вентрикуло-атриальной)-узловой блокадой («стволовые» экстрасистолы).

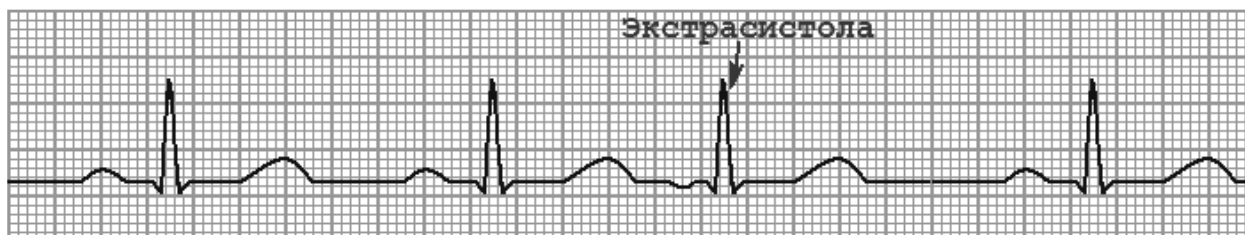


Рис. 7. АВ-экстрасистола с предшествующим возбуждением предсердий.

При экстрасистоле из **верхней части** АВ-соединения активация предсердий осуществляется в результате ретроградного распространения импульса, поэтому на ЭКГ в отведениях *II, III, AVF* и *VI-3* впереди комплекса *QRS* регистрируется отрицательный зубец *P*. **Интервал *P-Q* укорочен:** длительность *P-Q* – 0,10–0,08 сек (100 – 80 мс).

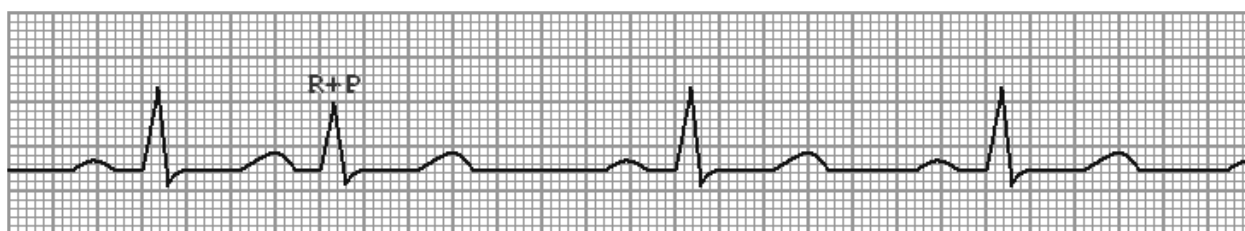

Рис. 8. АВ-экстрасистола с одновременным возбуждением предсердий и желудочков.

На рисунке 8 зубец *P* отсутствует, так как наслаивается на желудочковый комплекс экстрасистолы, тем самым уменьшая амплитуду зубца *R* и незначительно изменяя форму комплекса *QRS-T'*, возникшего преждевременно.

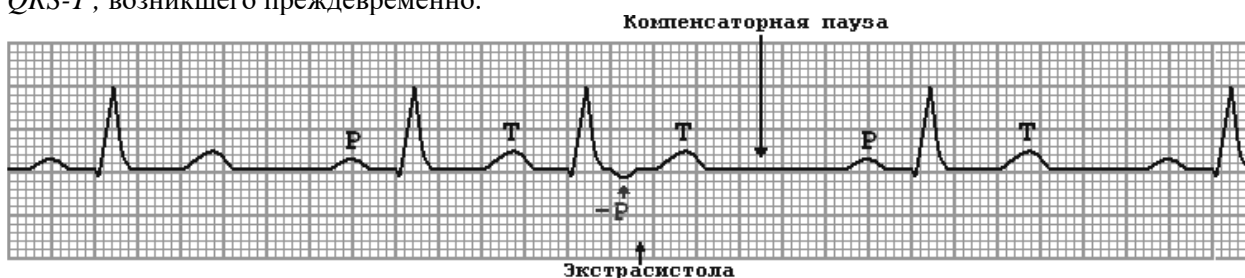


Рис. 9. АВ-экстрасистола с последующим возбуждением предсердий.

На рисунке обращает на себя внимание преждевременное появление неизменённого желудочкового комплекса, после которого виден инвертированный зубец *P* (*-P*).

Основными ЭКГ-признаками экстрасистолы из АВ-соединения являются:

- 1) преждевременное внеочередное появление на ЭКГ **неизменённого** желудочкового комплекса *QRS'*, похожего по форме на остальные комплексы *QRS-T* синусового происхождения;

- 2) отрицательный зубец P' в отведениях II , III и aVF **перед** или **после** экстрасистолического комплекса QRS' ;
- 3) отсутствие зубца P в результате слияние P' и QRS' ;
- 4) наличие **неполной** компенсаторной паузы.

Своеобразной разновидностью экстрасистол из АВ-соединения с предшествующим возбуждением желудочков являются стволовые экстрасистолы, исходящие из общего ствола пучка Гиса. Они отличаются возникновением полной блокады ретроградного ВА-проведения экстрасистолического импульса к предсердиям. Поэтому на ЭКГ регистрируется узкий экстрасистолический комплекс QRS , после которого отсутствует отрицательный зубец P . Вместо него фиксируется **положительный зубец P** . Это очередной предсердный зубец P синусового происхождения, который приходится обычно на сегмент $RS-T$ или зубец T экстрасистолического комплекса. Следующий нормальный импульс (второй), возникающий в синусовом узле, вызывает обычное возбуждение и сокращение предсердий и желудочков.

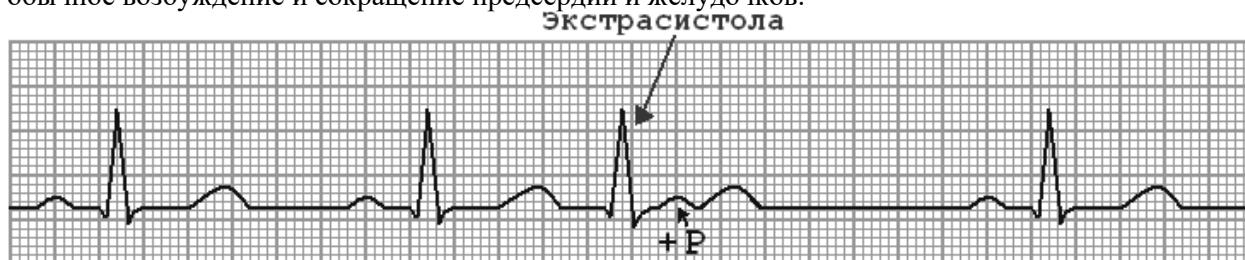

Рис. 10. Стволовая экстрасистола.

Желудочковая экстрасистолия

... — преждевременное возбуждение сердца, возникающее под влиянием импульсов, исходящих из различных участков проводящей системы желудочков.

Это самая частая аритмия, она встречается как при органических заболеваниях сердца, так и без них.

По данным 24-часового холтеровского мониторинга ЭКГ, желудочковая экстрасистолия имеется более чем у 60% мужчин. В отсутствие болезней сердца она не влияет на прогноз. После инфаркта миокарда распространённость желудочковой экстрасистолии достигает 80%, в этих случаях частые (более 10 в час) и парные желудочковые экстрасистолы сопряжены с повышенной смертностью. Частая и парная желудочковая экстрасистолия, хотя и является независимым фактором риска, но не таким существенным, как низкая фракция выброса левого желудочка.

Раньше особенно опасными считались ранние желудочковые экстрасистолы (типа "R на T"). Такие экстрасистолы действительно нередко наблюдаются при острой ишемии миокарда и удлинении интервала $Q-T$, но существенно чаще желудочковая тахикардия и фибрилляция желудочков запускаются обычными экстрасистолами, следующими за зубцом T предыдущего сердечного цикла.

Как известно, сократительный миокард **лишён** функции автоматизма.

Желудочковая экстрасистола возникает в каком-то месте **проводящей** системы (разветвления пучка Гиса и волокна Пуркинье), и вследствие этого, импульс с **большой** скоростью **по нервным волокнам** возбуждает «свой» желудочек, в котором возник экстрасистолический импульс.

В дальнейшем импульс с небольшой скоростью передаётся к противоположному желудочку **от клетки к клетке** сократительным миокардом (обладающим **возбудимостью!**, но!! не **автоматизмом**), в результате - с большим опозданием происходит деполяризация другого желудочка, а комплекс QRS становится шире.

В результате нарушения последовательности распространения волны возбуждения желудочков по сердцу при желудочковой экстрасистолии - резко изменённой оказывается и последовательность процесса реполяризации желудочков, что выражается в смещении сегмента $RS-T$ выше или ниже изолинии, а также в формировании асимметричного отрицательного или положительного зубца T .

Чтобы определить локализацию источника желудочковой экстрасистолы, в большинстве случаев достаточно измерить продолжительность интервала внутреннего отклонения экстрасистолического комплекса QRS в правых ($V1$, $V2$) и левых ($V5$, $V6$) грудных отведениях.

При правожелудочковой экстрасистолии интервал внутреннего отклонения имеет нормальную продолжительность в отведениях $V1$, $V2$ (не более 0,03 сек), а в отведениях $V5$, $V6$ -

значительно увеличен (превышает 0,05 сек), так как деполяризация левого желудочка резко замедлена и осуществляется необычным путём.

Наоборот, при левожелудочковой экстрасистоле интервал внутреннего отклонения имеет нормальную продолжительность в отведениях V_5 , V_6 (не более 0,05 сек), а в отведениях V_1 , V_2 значительно превышает 0,03 сек.

Необходимо запомнить, что происходит с интервалом внутреннего отклонения при желудочковой экстрасистолии, но, для этого, нужно понимать, что происходит в проводящей системе сердца и сократительном миокарде.

Так как процесс деполяризации по времени протекал длительное время, участок миокарда, который первым начал сокращение, уже будет готов начать подготовку к следующему сокращению. Поэтому процесс реполяризации начинается в том же желудочке, в каком возникла экстрасистола и, в результате, зубец T будет направлен в противоположную сторону от основного зубца комплекса QRS .

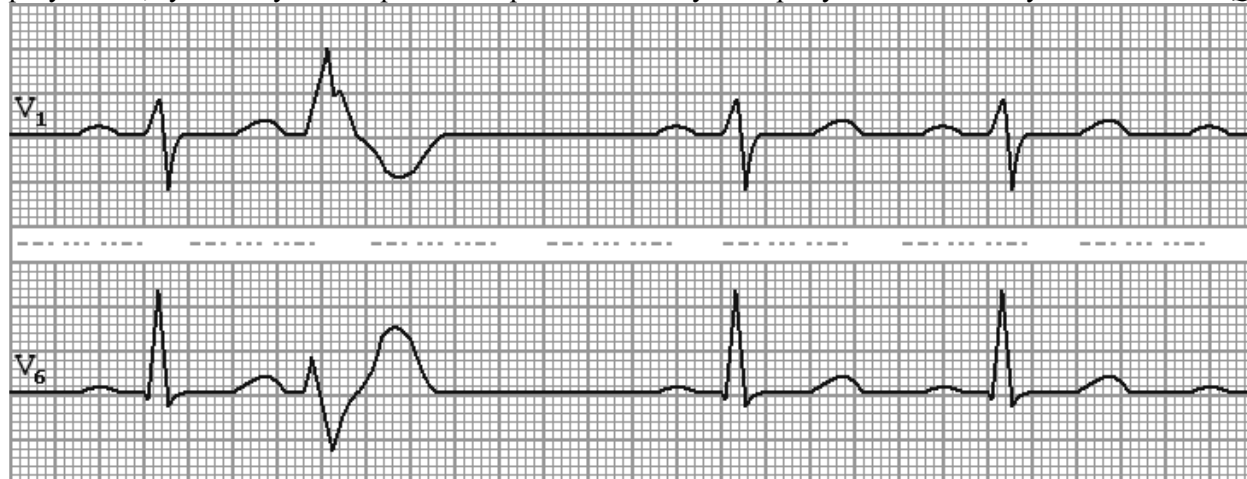


Рис. 11. Левожелудочковая экстрасистола.

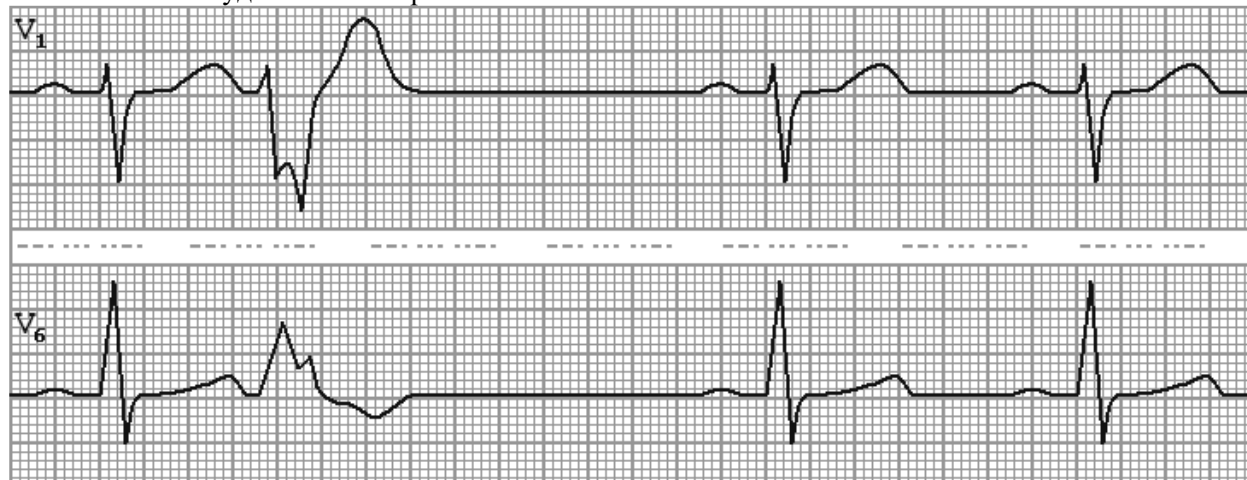


Рис. 12. Правожелудочковая экстрасистола.

Основными ЭКГ признаками **желудочковой экстрасистолы** являются:

- 1) **преждевременное** внеочередное появление на ЭКГ изменённого желудочкового комплекса QRS' ;
- 2) **отсутствие** перед желудочковой экстрасистолой зубца P ;
- 3) значительное **расширение** желудочковых комплексов более 0,12 сек и деформация экстрасистолического комплекса QRS' ;
- 4) расположение сегмента $RS-T'$ и зубца T экстрасистолы **дис ор- дантно** направлению основного зубца комплекса QRS' (т.е. направлены противоположно от основного зубца комплекса QRS);
- 5) в большинстве случаев после желудочковой экстрасистолы регистрируется **полная** компенсаторная пауза (сумма интервалов от синусового комплекса до экстрасистолы и от экстрасистолы до следующего синусового комплекса равна двум интервалам $R-R$ синусового ритма).

Если после желудочковых экстрасистол вообще нет компенсаторной паузы (экстрасистолы не проводятся ретроградно и не влияют на очерёдность следующих синусовых импульсов), то их называют интерполированными, или вставочными желудочковыми экстрасистолами.

Считается, что желудочковые экстрасистолы при органических изменениях в сердце низкоамплитудные, широкие, зазубренные; сегмент *S-T* и зубец *T* при них могут быть направлены в ту же сторону, что и комплекс *QRS*.

Относительно "благоприятные" желудочковые экстрасистолы имеют амплитуду более 2 мВ, не деформированы, продолжительность их до 0,12 сек, сегмент *S-T* и зубец *T* направлены в сторону, противоположную *QRS*.

Тяжесть экстрасистолии со временем нарастает, и желудочковая экстрасистолия может привести к развитию *фибрилляции желудочков сердца*.

Для определения прогностического значения желудочковых экстрасистол у больных ИБС используют систему градаций, (предложенную В. Lown в модификации М. Ryan) по степеням, в зависимости от «злокачественности» (способности вызывать фибрилляцию желудочков):

I — до 30 экстрасистол за любой час мониторингования;

II - свыше 30 экстрасистол за любой час мониторингования;

III — полиморфные экстрасистолы;

IVa — мономорфные парные экстрасистолы;

IVб — полиморфные парные экстрасистолы;

V — три и более экстрасистол подряд с частотой эктопического ритма > 100 в 1 мин.

Таблица 1. Дифференциально-диагностические признаки различных видов экстрасистол.

| Признак | Предсердная | АВ | Желудочковая |
|--|---|--|--|
| Интервал <i>R-R'</i> перед экстрасистолой | Короче нормального | Короче нормального | Короче нормального |
| Экстрасистолическая волна <i>P'</i> | Появляется преждевременно и отличается от нормального зубца <i>P</i> , деформирована, уширена, отрицательная, изоэлектрическая или двухфазная (+ -) | - Отрицательный зубец <i>P'</i> в отведениях <i>II, III и aVF</i> <u>перед</u> или <u>после</u> экстрасистолического комплекса <i>QRS'</i> ; - отсутствие зубца <i>P</i> в результате слияние <i>P'</i> и <i>QRS'</i> | Отсутствует |
| Форма комплексов <i>QRS</i> | Не изменены (как правило) | Не изменены (как правило) | Уширен, деформирован |
| Расположение сегмента <i>ST</i> и зубца <i>T</i> по отношению самому большому зубцу комплекса <i>QRS</i> - | Не изменено, конкордантное | Не изменено, конкордантное | В противоположном направлении, дискордантное |
| Компенсаторная пауза | Неполная | Неполная | Полная |

Пароксизмальная тахикардия

Пароксизм – обозначает приступ или внезапное обострение болезни.

Тахикардия - увеличение ЧСС свыше 90 в 1 мин.

Пароксизмальная тахикардия – это приступ резко учащенного сердцебиения с ЧСС 100–250 в 1 мин, обычно 140–220 в минуту. Обычно приступ начинается внезапно и также внезапно заканчивается. Длительность приступа от нескольких секунд до нескольких часов и суток.

Суправентрикулярная тахикардия — это тахикардия, которая возникает при расположении гетеротопного очага в миокарде проксимальнее места бифуркации пучка Гиса.

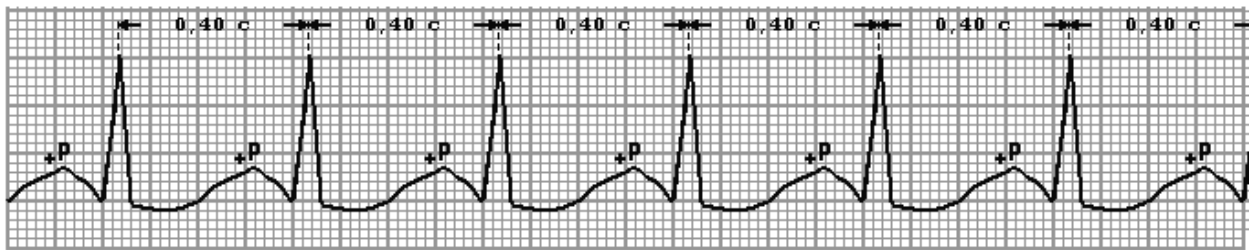


Рис. 13. ЭКГ при предсердной суправентрикулярной пароксизмальной тахикардии.

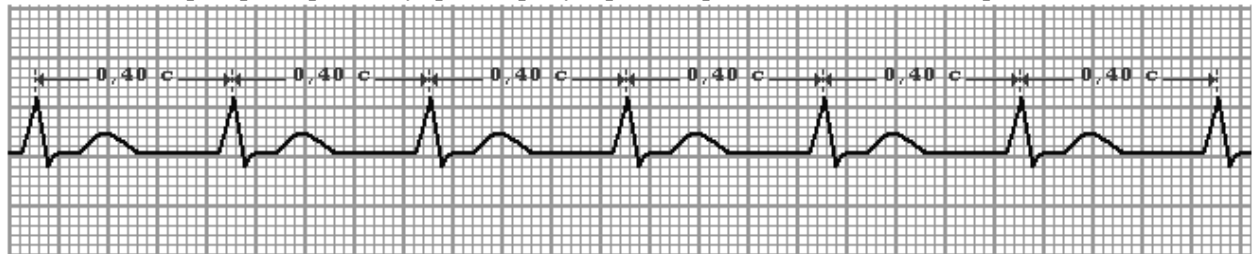


Рис. 14. ЭКГ при атриоventрикулярной (узловой) суправентрикулярной пароксизмальной тахикардии с одновременным возбуждением предсердий и желудочков.

Характерными ЭКГ-признаками суправентрикулярной тахикардии являются:

- 1) наличие 3 и более следующих подряд эктопических зубцов *P* и/или желудочковых комплексов;
- 2) увеличение частоты ритма предсердий более 100 в 1 мин (в основном в пределах 140—240). При этом частота ритма желудочков такая же, но при некоторых типах суправентрикулярной тахикардии может быть меньшей из-за развития предсердно-желудочковой блокады;
- 3) относительно ритмичный предсердный ритм;
- 4) комплексы *QRS* обычно узкие. В части случаев, однако, они могут быть уширены из-за aberrантной внутрижелудочковой проводимости, сопутствующей блокады ножки пучка Гиса или проведения импульсов от предсердий к желудочкам по добавочному проводящему пути.

Предсердная тахикардия типа *re-entry*

Характеризуется учащенным (в пределах 120—240 в 1 мин) ритмичным сокращением предсердий с наличием чётко дифференцирующихся зубцов *P*, отличающихся от зубцов *P* синусового ритма. На ЭКГ определяется ритмичное сокращение предсердий с частотой 120—240 в 1 мин с отчётливыми зубцами *P* эктопического происхождения, отделёнными друг от друга изоэлектрической линией. Предсердно-желудочковое проведение может быть по типу 1:1 или 2:1, чему способствует более частый ритм предсердий.

Предсердная тахикардия вследствие повышения автоматизма

Для этой редкой формы суправентрикулярной тахикардии, как и для предыдущей, характерно увеличение частоты ритма предсердий, который представлен эктопическими зубцами *P* с сохранённой изоэлектрической линией. При возникновении тахикардии ЧСС нарастает постепенно и, как правило, не превышает 180 в 1 мин.

Диагноз ставят на основании данных ЭКГ при наличии частого, соответствующего критериям суправентрикулярной тахикардии, предсердного ритма, представленного зубцами *P*, отличающимися от таковых при синусовом ритме, их форма зависит от локализации водителя ритма в предсердиях.

Предсердно-желудочковая узловая тахикардия типа ре-энтри

Наиболее распространённая из всех видов суправентрикулярной тахикардии. На её долю приходится 50—60% всех случаев тахикардии с узкими желудочковыми комплексами. Она может возникать в любом возрасте, но чаще встречается у лиц старше 40 лет и обычно не связана с органическими заболеваниями сердца.

В основе возникновения аритмии лежит продольная диссоциация предсердно-желудочкового узла на два пути с различной проводимостью и рефрактерностью: быстрый, расположенный в передних отделах узла, и медленный, локализующийся в его задних отделах, возможно, вне компактной части.

Диагностика базируется на данных ЭКГ, которые включают:

- 1) ритмичные сокращения сердца с частотой 120—240 в 1 мин;
- 2) комплексы *QRS* чаще не изменены, но могут быть уширены вследствие аберрантного внутрижелудочкового проведения с графикой блокады правой ножки пучка Гиса, изредка - левой или из-за сопутствующей стойкой блокады одной из ножек;
- 3) зубцы *P* в большинстве случаев типичной (медленно-быстрой) тахикардии накладываются на комплекс *QRS* и не видны, либо вызывают деформацию его конечной части с образованием псевдозубца *r* в отведении *VI*, вследствие чего желудочковый комплекс приобретает вид *rSr*. При атипичном (быстро-медленном) варианте тахикардии отрицательный зубец *P* в отведениях *II*, *III*, *aVF* накладывается на сегмент *ST*, как и при других формах суправентрикулярной тахикардии, на ЭКГ могут определяться признаки субэндокардиальной ишемии миокарда в виде депрессии сегмента *ST* даже у больных, не страдающих стенокардией.

Дифференциальную диагностику предсердно-желудочковой узловой тахикардии типа *re-entry* необходимо проводить с другими формами суправентрикулярной тахикардии с узкими комплексами и предсердно-желудочковой проводимостью 1:1 — синусовой тахикардией типа *re-entry*, предсердной тахикардией и реципрокной предсердно-желудочковой тахикардией с участием добавочных проводящих путей.

Отличительным признаком *re-entry* в синусовом узле является наличие перед комплексом *QRS* положительных зубцов *P*, соответствующих по своей форме зубцам *P* синусового ритма. Зубцы *P* различной формы предшествуют желудочковым комплексам и при предсердной тахикардии. При этом даже в случае локализации *re-entry* или эктопического очага в нижней части правого предсердия - регистрация внутрисердечных потенциалов позволяет установить эксцентрический характер распространения волны возбуждения по предсердиям. Характерным также является сохранение предсердной тахикардии после возникновения частичной предсердно-желудочковой блокады, вызванной введением аденозина и верапамила, чего не бывает при тахикардии с участием в возникновении *re-entry* предсердно-желудочкового узла. Наконец, купирование тахикардии с помощью раннего желудочкового экстрастимула, не проводящегося к предсердиям, полностью исключает возможность её возникновения в предсердиях.

Непароксизмальная тахикардия из предсердно-желудочкового соединения

Так называемая непароксизмальная тахикардия из предсердно-желудочкового соединения, или его ускоренный ритм, возникает вследствие угнетения функции синусового узла и (или) повышения автоматизма клеток предсердно-желудочкового соединения. При этом в отличие от предсердно-желудочковой узловой тахикардии типа *re-entry*, ЧСС увеличивается постепенно, исподволь, и достигает значительно меньших величин — 60—120 в 1 мин, что можно считать тахикардией лишь относительно обычной частоты выскальзывающего ритма из предсердно-желудочкового соединения, составляющего 40—60 в 1 мин.

К этиологическим факторам относятся ИБС, чаще всего острое нарушение коронарного кровообращения или острый инфаркт миокарда нижней локализации, гликозидная интоксикация, гипокалиемия, кардиохирургические операции, в основном по поводу приобретённых и врождённых пороков сердца, миокардит. Непароксизмальная тахикардия из предсердно-желудочкового соединения может быть также идиопатической и возникает преимущественно в детском возрасте.

Диагноз аритмии ставят только на основании данных ЭКГ:

- 1) ЧСС в пределах 60—90 в 1 мин (у взрослых) с узкими (в большинстве случаев) комплексами *QRS*;
- 2) предсердно-желудочковая диссоциация либо наличие отрицательных зубцов *P* в отведениях *II*, *III*, *aVF*, которые следуют после каждого комплекса *QRS* или предшествуют ему, или, накладываются на него, не дифференцируются;
- 3) постепенное увеличение ЧСС (если удаётся зарегистрировать возникновение аритмии).

Желудочковая тахикардия

Классификация желудочковых аритмий:

•По форме:

- мономорфная;
- полиморфная (двунаправленная и двунаправленно-веретенообразную – *torsade de pointes*);

•По частоте:

- от 51-100 – ускоренный идиовентрикулярный ритм (см. рис. 76 и 77);
- от 100 – 250 – желудочковая тахикардия (см. рис. 75);
- выше 250 – трепетание желудочков (см. рис. 83 и рис. 84);

- фибрилляция желудочков.

•По продолжительности:

- устойчивые – длительностью более 30 сек;
- неустойчивые – длительностью менее 30 сек;

•По характеру клинического течения:

- пароксизмальные;
- непароксизмальные.

Электрокардиографическими критериями желудочковой пароксизмальной тахикардии является группа из 7 и более желудочковых экстрасистол.

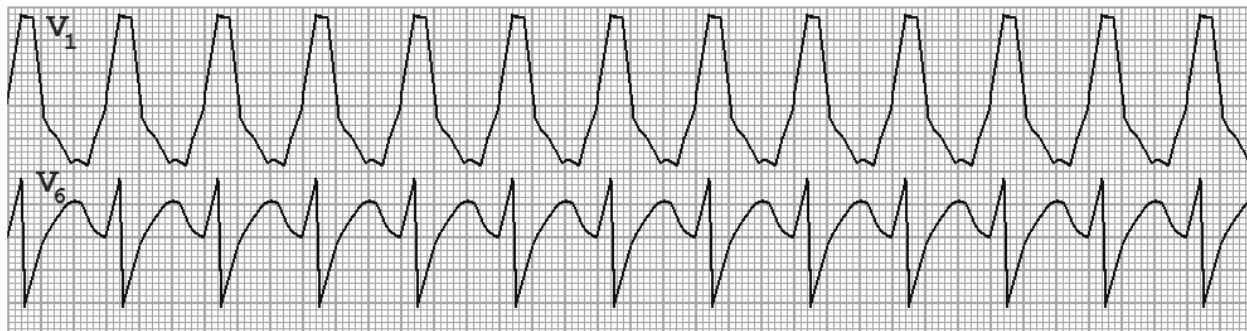


Рис. 15. ЭКГ при пароксизмальной желудочковой тахикардии. Эктопический очаг расположен в левом желудочке, поэтому интервал внутреннего отклонения в отведении V6 в пределах нормы, в то время как в V1 – значительно больше.

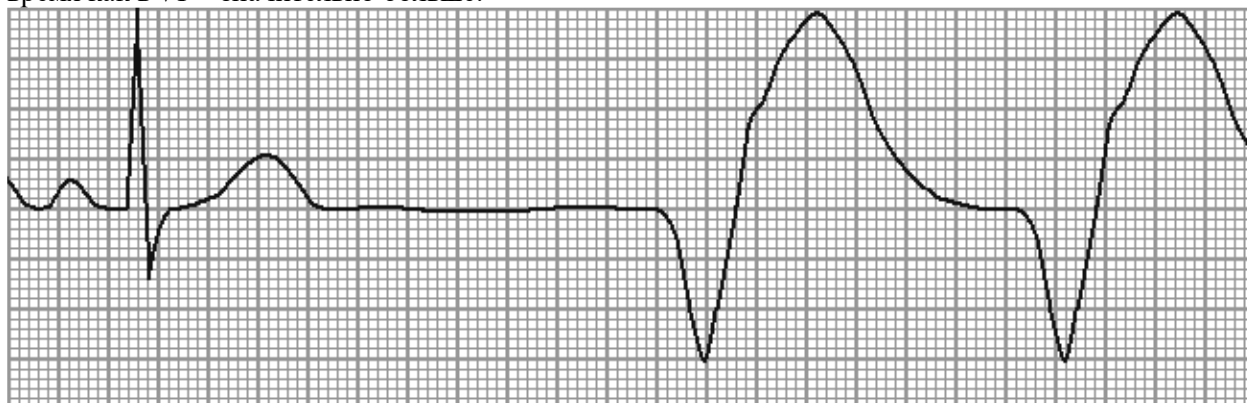


Рис. 16. Фрагмент ускоренного идиовентрикулярного ритма при скорости движения ленты 50 м/сек.

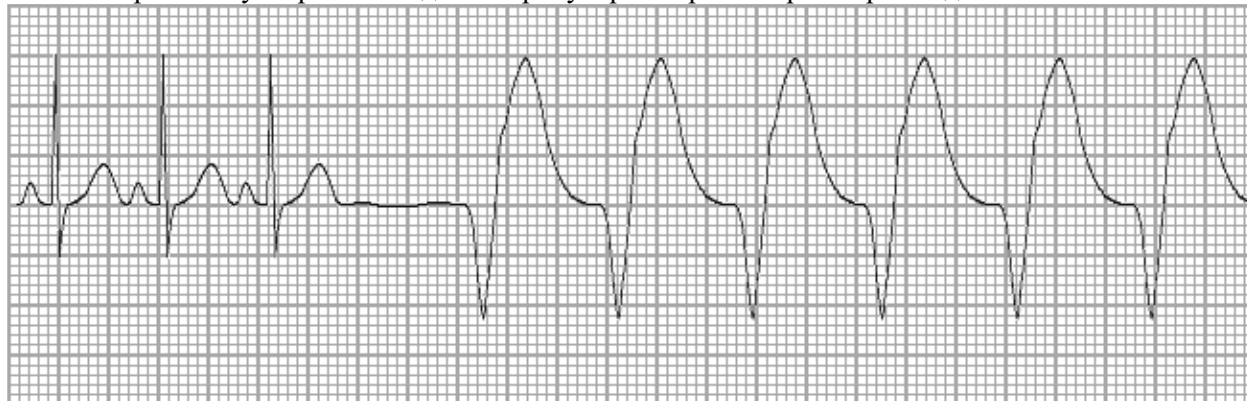

Рис. 17. Та же ЭКГ, что и на рис. 76, только снятая при скорости движения ленты 25 мм/сек.

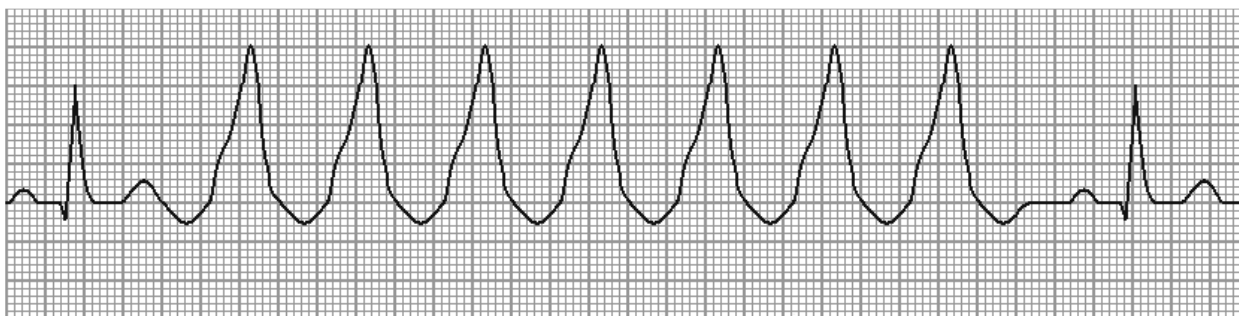


Рис. 18. Пароксизм неустойчивой желудочковой тахикардии при скорости движения ленты 50 мм/сек.

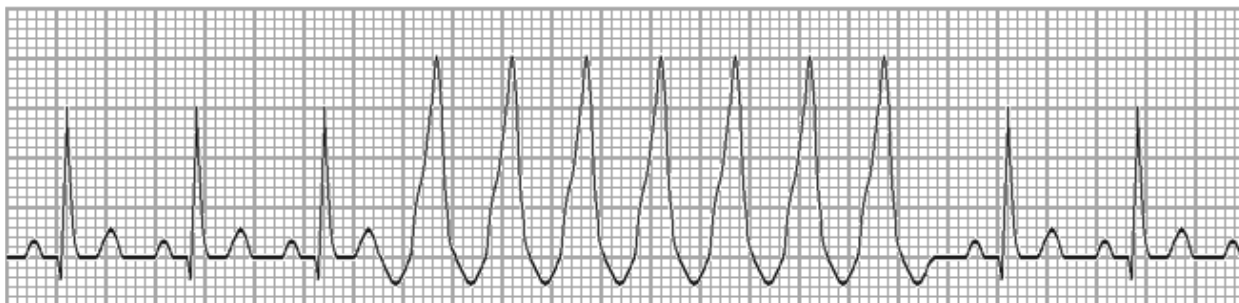


Рис. 19. Та же ЭКГ, что и на рис. 78, только снятая при скорости движения ленты 25 мм/сек.

Критерием желудочковой тахикардии является отсутствие комплексов типа *RS* или *QS* > 100 мс в прекардиальных отведениях. Для определения этого критерия требуется чёткая регистрация шести грудных отведений. Специфичность признака - 100%. Монофазные *Q* или *R*, бифазные *QR* и трёхфазные комплексы *QRS* встречаются у больных желудочковой тахикардией в отведениях *VI - V6*.

Если в одном из этих отведений присутствует комплекс типа *RS*, то в пользу желудочковой тахикардии свидетельствует интервал от начала зубца *R* до вершины зубца *S*, так называемое время внутреннего отклонения, превышающее 100 мс. Этот критерий сложно использовать при большой ЧСС и наложении комплексов *QRS* друг на друга.

ЭКГ критерии желудочковой тахикардии (ЖТ):

1. Комплексы *QRS* расширены, деформированы, имеют форму, напоминающую блокаду ножек пучка Гиса.
2. Вид комплексов *QRS* при тахикардии аналогичен экстрасистолическим, регистрирующимся на фоне синусового ритма.
3. Наличие атриовентрикулярной диссоциации (зубцы *P* и комплексы *QRS* не связаны, следуют в своём ритме, частота ритма при тахикардии значительно превосходит частоту синусового ритма). Следует отметить, что в большинстве случаев на поверхностной ЭКГ зубцы *P* не дифференцируются.
4. Наличие "проведённых" и "сливных" комплексов *QRS*. Наличие данного феномена связано с неполной АВ-диссоциацией, когда импульсы из СА узла проводятся через АВ-соединение, вызывая деполяризацию миокарда желудочков "обычным" путём.

Таблица 2. Дифференциально-диагностические признаки пароксизмальных тахикардий

| Признаки | Наджелудочковая | Желудочковая |
|------------------------|--|--|
| Вероятность | 9 : 1 | 1 : 9 |
| Возраст | Чаще молодой | Чаще зрелый и пожилой |
| ЧСС | Обычно выше 160, нередко 200-220 | Обычно - до 160, редко 180-200 |
| Ритмичность сокращений | Ритм строго регулярный или периодические выпадения пульсовой волны | Некоторая нерегулярность ритма (по ЭКГ - $PP > RR$) |
| Течение приступа | Чаще сравнительно лёгкое | Чаще более тяжёлое |

| Признаки | Наджелудочковая | Желудочковая |
|--|---|--|
| Пульсация вен шеи | Частая, синхронная с артериальным пульсом | Редкая (атриовентрикулярная диссоциация – редкий венный и частый артериальный пульс), с периодическим появлением усиленных волн венного пульса |
| I тон над верхушкой | Обычной силы, постоянной громкости, совпадает с моментом спадения вен шеи | Периодическое появление «пушечного» I тона |
| Феномен «спастической мочи» | Типичен | Отсутствует |
| Усиление перистальтики ищечника | Типично, с позывами к дефекации | Отсутствует |
| Рефлекторная стимуляция вагуса | Замедляет ритм или обрывает приступ | Эффекта не даёт |
| Комплексы QRS на ЭКГ | Узкие (менее 0,1 с), нормальной формы | Широкие (0,12 с, часто более 0,14 с), деформированные |
| Связь зубцов P и комплексов QRS | Чёткая, интервалы PQ или RR' постоянны | Отсутствует, интервалы PQ разные |
| Длительность интервалов PP' и RR | PP' = RR' | PP' > RR' |
| Желудочковые захваты | Отсутствуют | Могут определяться (абсолютный признак) |
| Сливные комплексы | Нет | Могут быть |
| AV-диссоциация | Нет | Есть |
| Форма комплексов QRS V1-V2 | Чаще двух или трёхфазная | Чаще одно или двухфазная |
| Направление комплексов QRS V1-V2 и V5-V6 | Дискордантное | Конкордантное |
| Комплексы QR в V2-V6 | Нет | Хотя бы в одном отведении |
| Комплексы RS в грудных отведениях | Есть | Нет |
| Положение ЭОС | Разное положение | Часто - резкое отклонение влево |
| Эффект от верапамила и АТФ | Высокий | Отсутствует |
| Эффект от лидокаина | Отсутствует | Высокий |

Разграничение желудочковых пароксизмальных тахикардий и суправентрикулярной предсердной тахикардии с аберрантными комплексами *QRS* основано на следующих признаках:

- при желудочковых тахикардиях в грудных отведениях, в том числе в отведении *VI*
- комплексы *QRS* имеют монофазный (типа *R* или *S*) или двухфазный (типа *qR*, *QR* или *rS*) вид;
- трёхфазные комплексы типа *RSr* не характерны для желудочковых пароксизмальных тахикардий;
- продолжительность комплексов *QRS* превышает 0,12 сек.

Для наджелудочковой предсердной тахикардии с аберрантными комплексами *QRS* характерно:

- в отведении *VI* желудочковый комплекс имеет вид *rSR* (трёхфазный);
- зубец *T* может не быть дискордантным основному зубцу комплекса *QRS*;
- продолжительность комплекса *QRS* не превышает 0,11–0,12 сек.

Мерцательная аритмия

— под этим названием объединяют два вида нарушения сердечного ритма:

- трепетание предсердий;
- мерцание предсердий.

Трепетание предсердий заключается в том, что предсердия сокращаются с частотой до 200-320 раз в минуту без диастолической паузы, при этом может сохраняться ритмичный предсердный ритм.

Мерцание предсердий характеризуется беспорядочным подёргиванием отдельных мышечных волокон предсердий, желудочковые сокращения при этом тоже аритмичны.

Трепетание предсердий

В основе трепетания предсердий лежит повторный вход возбуждения, контур его в типичных случаях находится в правом предсердии. Эта аритмия почти всегда развивается на фоне органических заболеваний сердца.

Самая частая форма трепетания предсердий - пароксизмальная. Пароксизмы обычно возникают под действием провоцирующих факторов.

Обычно трепетание предсердий имеет не столь длительное течение, как мерцательная аритмия (хотя может сохраняться на протяжении нескольких месяцев и даже лет), и если длится более недели, то переходит в мерцательную аритмию.

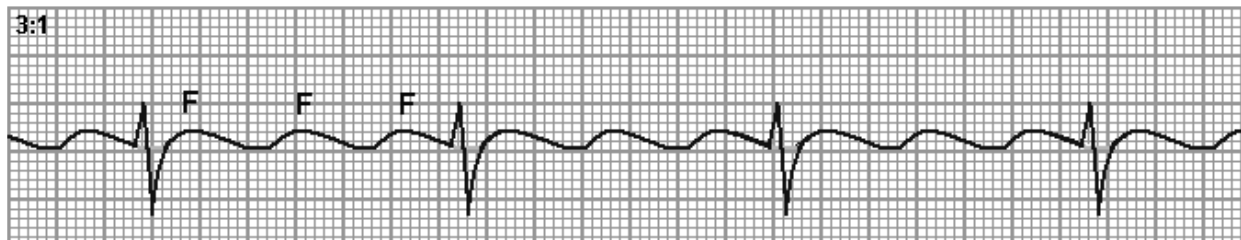


Рис. 20. ЭКГ при ритмичной форме трепетания предсердий с коэффициентом проведения 3:1.

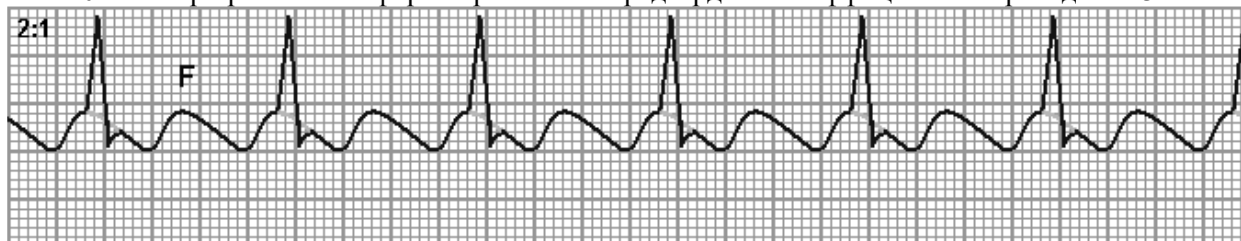


Рис. 21. ЭКГ при ритмичной форме трепетания предсердий с коэффициентом проведения 2:1.

Таблица 3. Дифференциально-диагностические признаки трепетаний и мерцаний предсердий

| Мерцательная аритмия | | |
|------------------------------|-------------------------|--------------------------|
| Характеристика | Трепетание предсердий | Фибрилляция предсердий |
| Механизм | Масро-re-entry | Множественные - re-entry |
| Волны | Одна | 4 - 20 |
| Анатомические субстраты | Один | Множество |
| Путь | Анатомически обусловлен | Хаотичен |
| Длина пути | Строго определена | Меняется |
| Активная предсердная систола | + | - |
| Индукция экстрастимулом | ++ | 0/+ |
| Купирование ПЭКС | + | - |

Мерцание предсердий

Различают три основные **формы** мерцания предсердий – пароксизмальную, персистирующую (рецидивирующую) и постоянную (хроническую). В большинстве случаев пароксизмальная форма мерцания предсердий трансформируется в хроническое мерцание предсердий.

По **частоте** желудочковых сокращений мерцательная аритмия делится на тахисистолическую (ЧСС 90 и более), нормосистолическую (ЧСС 60-90) и брадисистолическую (ЧСС менее 60).

ЭКГ-признаки мерцания предсердий

ЭКГ в 12 отведениях является основным и высокоинформативным методом распознавания мерцательной аритмии, диагностические признаки которой *включают*:

- **отсутствие зубцов P**, вместо которых регистрируются беспорядочные волны мерцания *f* (от *fibrillation* - фибрилляция) с частотой 350-600 в 1 мин. Эти волны, отражающие возбуждение отдельных участков предсердий очагами микро-ре-энтри, могут иметь различную амплитуду и длительность - от относительно крупных до практически не дифференцирующихся от неровностей изолинии, даже в отведениях *V1-V2, II, III, aVF*, где они обычно лучше всего видны.

В зависимости от величины волны f - различают крупно- и мелковолновую формы фибрилляции предсердий. При крупноволновой форме амплитуда волн f превышает 1 мм, а их частота не более 350-400 в 1 мин. Часто она встречается у больных тиреотоксикозом, митральным стенозом.

При мелковолновой форме фибрилляции предсердий частота волн f достигает 600-700 в 1 мин, а их амплитуда - меньше 1 мм. Иногда волны f вообще не видны на ЭКГ ни в одном отведении. Такая форма мерцательной аритмии нередко наблюдается у пожилых людей, страдающих ИБС, ОИМ, атеросклеротическим кардиосклерозом. **Но** клинического значения выделение различных форм мерцательной аритмии **не имеет**:

- **неправильный ритм желудочков**, при этом все интервалы $R-R$ разные, без каких-либо закономерностей колебаний их величин, как при экстрасистолии. Без адекватного лечения ритм обычно учащён в пределах 130-160 в 1 мин, достигая подчас 180, а при функционировании добавочных предсердно-желудочковых путей - 200 и более в 1 мин. Однако, он может быть и меньше 100 в 1 мин;

- **электрическую альтернацию**, т.е. небольшие колебания амплитуды зубцов комплекса QRS , форма которого в большинстве случаев не изменена по сравнению с такой при синусовом ритме. При этом комплексы QRS чаще узкие или, реже, при наличии сопутствующей стойкой блокады ножки пучка Гиса - уширены с соответствующей графикой.

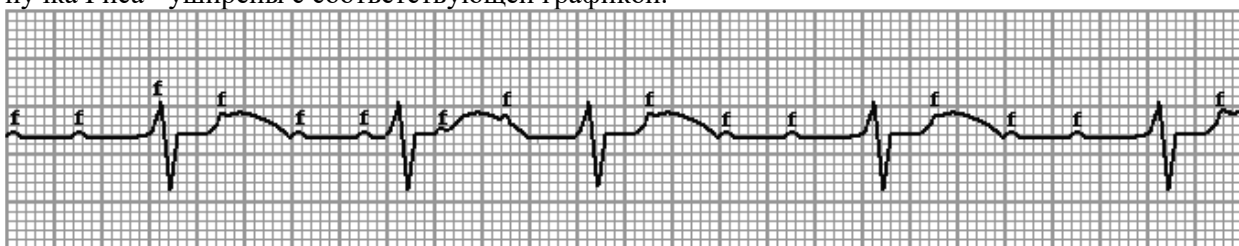


Рис. 22. Крупноволновая форма мерцания предсердий.

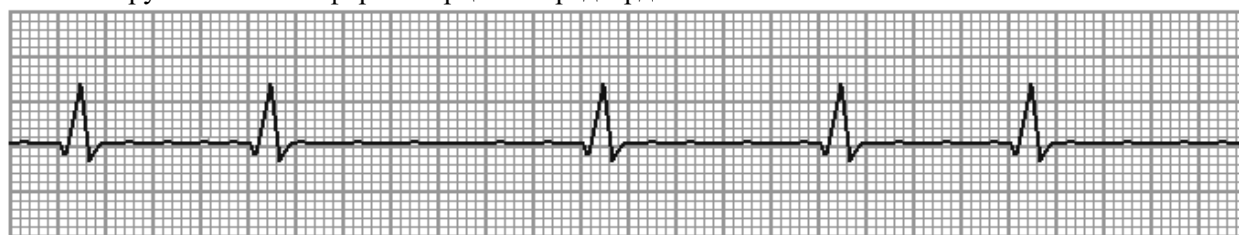

Рис. 23. Мелковолновая форма мерцания (фибрилляции) предсердий.

Трепетание желудочков

... - частое (200-300 в 1 мин) **ритмичное** сокращение желудочков, обусловленное устойчивым круговым движением локализованного в них импульса. Трепетание обычно быстро переходит в фибрилляцию (мерцание) желудочков с беспорядочным, нерегулярным сокращением отдельных мышечных волокон частотой 250-500 в 1 мин. Клинически трепетание и фибрилляция желудочков характеризуются развитием терминального состояния и остановкой кровообращения. В первые 3-4 секунды возникают слабость, головокружение, спустя 18-20 сек. - потеря сознания, через 40-50 сек. - судороги, произвольное отделение мочи. Пульс и АД не определяются, сердечные тоны не выслушиваются. Дыхание урежается и прекращается. Зрачки расширяются. Наступает клиническая смерть.

Электрокардиограмма при трепетании желудочков:

- 1) регулярные, ритмические волны, напоминающие синусоидную кривую;
- 2) частота волн 180—300 в 1 мин;
- 3) между волнами нет изоэлектрической линии;
- 4) зубцы P и T не определяются.

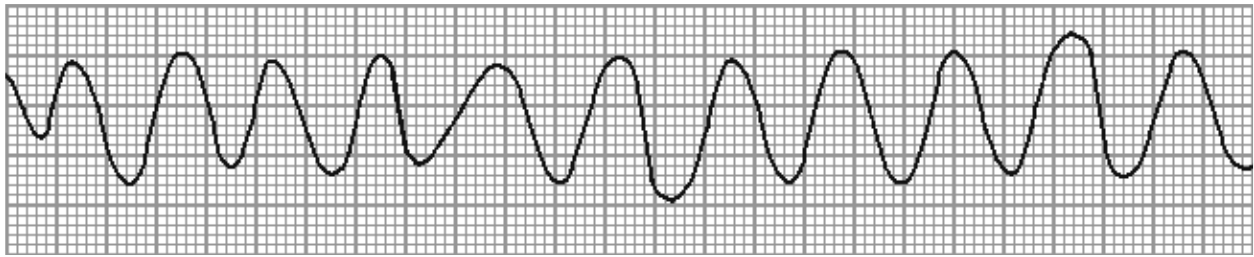


Рис. 24. Трепетание желудочков.

Фибрилляция желудочков

... — форма сердечной аритмии, характеризующаяся полной асинхронностью сокращений отдельных волокон миокарда желудочков, обуславливающей утрату эффективной систолы и сердечного выброса. Электрофизиологические исследования показывают, что, хотя это не всегда ясно видно на ЭКГ, фибрилляция желудочков обычно начинается с желудочковой тахикардии: формируется контур повторного входа возбуждения, который затем распадается на множество мелких контуров.

Беспорядочное сокращение отдельных групп мышечных волокон сердца при **фибрилляции** желудочков всегда ведёт к прекращению тока крови даже в крупных артериях. Фибрилляция желудочков означает **остановку кровообращения** и равносильна смерти, если не начать проводить (в течение 4—5 мин) кардиореанимационные мероприятия.

Электрокардиограмма при мерцании желудочков:

- 1) непрерывно меняющиеся по форме, длительности, высоте и направлению волны;
- 2) между ними нет изоэлектрической линии;
- 3) частота их 150—300 в 1 мин.

По максимальной амплитуде волн различают крупно-волновое мерцание желудочков (максимальная их амплитуда 10 мм и более) и мелковолновое мерцание (максимальная их амплитуда менее 10 мм).

Для прогноза у переживших фибрилляцию желудочков существенно, в какой ситуации она возникла. Так, если она возникла в первые 48 часов инфаркта миокарда, долгосрочный прогноз благоприятный (риск внезапной смерти низкий), хотя больничная смертность у таких больных несколько выше, чем у остальных. Если же фибрилляция желудочков не связана с инфарктом миокарда, то риск рецидива в течение года составляет 20-30%.

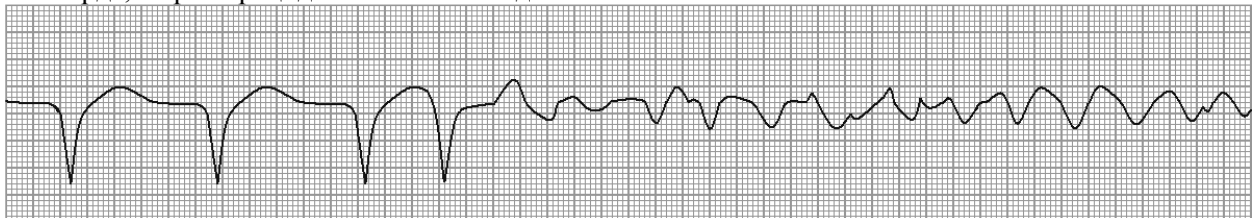


Рис. 25. Фибрилляция желудочков в масштабе 1:2.

Таблица 10. Дифференциально-диагностические признаки фибрилляции и трепетания предсердий.

| Признак | Фибрилляция предсердий | Трепетание предсердий |
|-----------------|--|--|
| Частота | 40% всех аритмий; в 20 раз чаще трепетания предсердий | 2% всех аритмий; в 20 раз реже фибрилляции предсердий |
| Зубец Р | Отсутствует во всех отведениях | Отсутствует во всех отведениях |
| Ритм предсердий | Беспорядочные волны f различной формы и амплитуды | Регулярные волны F , имеющие пилообразную форму |
| Интервалы R-R' | Различные | Одинаковые при правильной форме и различные при неправильной форме |
| Комплекс QRS | В большинстве случаев не изменён | В большинстве случаев не изменён. |

Приложение 5.

Форма А

Практические навыки и уровень усвоения:

| № п/п | Навыки | Уровень освоения |
|-------|---|------------------|
| 1. | Техника регистрации ЭКГ у пациентов с нарушением проводимости | ++++ |
| 2. | Клинико-электрокардиографический анализ | +++ |
| 3. | Составление клинико-электрокардиографической ситуации | +++ |

- + - иметь представление;
- ++ - знать;
- +++ - уметь;
- ++++ - владеть методикой.

Конспект лекции

Нарушения функции проводимости

Нарушения функции проводимости характеризуются замедлением или прекращением проведения импульса возбуждения по проводящим миоцитам (блокады), что может быть связано с:

- нарушением электрофизиологических свойств клеточной мембраны проводящих миоцитов (частичная деполяризация, неполная реполяризация, снижение возбудимости и изменение характера электрического ответа),
- органическими изменениями проводящих миоцитов сердца, в том числе и при врожденной патологии проводящей системы сердца,
- сочетанием первого и второго механизма.

В зависимости от характера патологических изменений в проводящей системе сердца блокады проведения могут быть функциональными и органическими.

Функциональные блокады возникают при нарушении нейровегетативной регуляции проводящей системы сердца (ваготония), нарушениях сердечного ритма (тахизависимые и брадизависимые блокады), электролитных нарушениях, органические – при вовлечении проводящих миоцитов в патологический процесс (очаговые и диффузные изменения в миокарде предсердий и желудочков), а также при врожденной патологии проводящей системы сердца.

Наиболее частой причиной органических блокад является ишемическая болезнь сердца, особенно острая фаза инфаркта миокарда, очаговые и диффузные миокардиты, первичная и вторичная дилатационная кардиомиопатия.

В зависимости от степени нарушения проведения импульса возбуждения блокады могут быть полными и неполными (частичными). При полных блокадах проведение импульса возбуждения на том или ином уровне проводящей системы сердца полностью прекращается, при неполных – возможны два варианта: при первом имеет место только замедление проведения импульса возбуждения, при втором – замедление проведения с периодическим прекращением проведения одного, двух или более импульсов.

В зависимости от локализации патологического процесса выделяют:

- синоаурикулярные блокады (СА–блокады),
- внутри– и межпредсердные блокады,
- атриовентрикулярные блокады (АВ–блокады),
- внутрижелудочковые блокады (блокады ножек пучка Гиса).

Синоатриальная блокада

...— это нарушение проведения электрического импульса от синусового узла к предсердиям. Та-кая блокада часто возникает при воспалительных и дегенеративных изменениях в предсердиях в области СА-узла (при ревмокардите, миокардитах, атеросклеротическом кардиосклерозе, ОИМ).

Чаще возникает неполная синоатриальная блокада, когда на предсердия (и, следовательно, на желудочки), не проводится лишь часть электрических импульсов, возникающих в синусовом узле. На ЭКГ наблюдается периодическое выпадение части сердечных циклов (*P-QRS-T*). В момент таких выпадений одного цикла пауза между двумя сердечными циклами примерно в 2 раза больше обычного интервала между зубцами *R—R* или зубцами *P-P*.

Реже при синоатриальной блокаде наблюдается выпадение подряд двух или трёх циклов *P-QRS-T*. Тогда на ЭКГ фиксируется длинная пауза, превышающая обычные интервалы *R—R* (или *P—P*) соответственно в 3 или 4 раза.

Классификация синоатриальных блокад:

I степени - замедление проводимости без выпадения комплексов) — чаще не имеет ника-ких ЭКГ-признаков, возможна склонность к синусовой брадикардии;

II степени - замедление проводимости с периодическим выпадением комплексов:

II А степени - с периодикой Самойлова-Венкебаха — постепенно нарастающее замедле-ние проводимости с последующим выпадением комплекса;

- постепенное удлинение или! укорочение интервалов *RR* с последующим выпадением сердечного комплекса ($RR1 < RR2 < RR3 \dots$ выпадение...*RR* или! $RR1 > RR2 > RR3 \dots$ выпадение...*RR*);

II В степени - без периодики Самойлова-Венкебаха — перманентное замедление прово- димости с периодическим выпадением комплексов);

- интервалы *RR* перед выпадением одинаковые ($RR1 = RR2 = RR3 \dots$ выпадение...*RR*).

III степени (полный блок проводимости).

- изначально в виде изолинии (клинически проявляется приступом Морганьи-Адамса- Стокса);

- затем включается другой водитель ритма (внутрипредсердный, атриовентрикулярный, пучок Гиса, его ножки либо волокна Пуркинье) с соответствующей данному ритму картиной; признаков функционирования синусового узла при этом на ЭКГ фактически не видно.




Рис. 1 ЭКГ при синоатриальной блокаде без периодики Самойлова-Венкебаха.

Клиническая картина зависит от количества выпадающих подряд циклов *P-QRS-T*:

- замирание сердца - если выпадает один импульс;

- головокружение - если выпадает несколько импульсов;

- синдром Морганьи-Адамса-Стокса - если выпадает 6-8 комплексов.

Электрокардиографическими признаками неполной внутрипредсердной блокады являются:

- отсутствие на ЭКГ всего сердечного комплекса *P-QRS-T*;

- вместо цикла *P-QRS-T* видна длительная пауза, которая бывает кратной какому-либо числу *R-R* и равна соответственно, 2, 3, 4 и т.д. нормальных *R-R*;

- частая регистрация выскальзывающих, замещающих комплексов из ниже расположенных участков проводящей системы.

Нарушение внутрипредсердной проводимости

Под нарушением внутрипредсердной проводимости понимают любые препятствия, воз никающие на пути синусового импульса при его прохождении по проводящей системе предсердий.

Классификация внутрипредсердных блокад:

I степени - замедление проводимости без выпадения комплексов — зубец *P* расширен, может быть раздвоен по типу *P-mitrале* (М-образный зубец *P* при гипертрофии левого предсер дия);

II степени - замедление проводимости с периодическим выпадением комплексов):

- **II А степени** - с периодикой Самойлова-Венкебаха — постепенно нарастающее замедле- ние проводимости с последующим выпадением комплекса);

- постепенное нарастающее расширение/раздвоение зубца *P* с последующим выпадением сердечного комплекса *P-QRS-T* с сохранением первого «горба» зубца *P* ($P1 < P2 < P3 \dots$ выпадение ...*P*);

- **II Б степени** - без периодики Самойлова-Венкебаха - перманентное замедление прово- димости с периодическим выпадением комплексов);

- зубцы *P* перед выпадением одинаково расширены/раздвоены ($P1 = P2 = P3 \dots$ выпадение...*P*).

III степени (полный блок проводимости).

Изначально в виде дефектных укороченных зубцов *P* (клинически - приступ Морганьи- Адамса- Стокса);

- затем включается другой водитель ритма (внутрипредсердный, атриовентрикулярный, пучок Гиса, его ножки либо волокна Пуркинье) с соответствующей данному ритму картиной; на фоне синусового ритма видны дефектные укороченные зубцы *P*, генерируемые с частотой синусового узла - диссоциация водителей ритма.

Диагностическим критерием внутрипредсердной проводимости является продолжительность зубца *P* на ЭКГ, достигающая 0,125 сек и более. Продолжительность зубца *P* рекомендуется оценивать по отведениям от конечностей, особенно по *II, III, aVR*. Продолжительность зубца *P* в 97% случаев не превышает 0,125 сек. Зубец *P* может быть уменьшен по амплитуде.

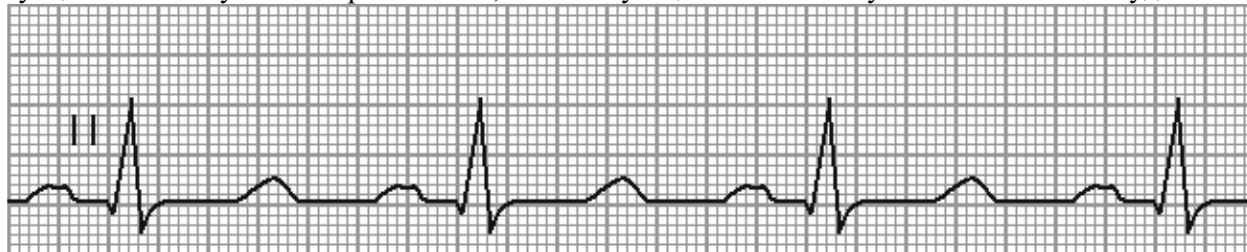


Рис. 2. ЭКГ при внутрипредсердной блокаде.

Электрокардиографическими признаками неполной внутрипредсердной блокады являются:

- изменение формы зубца *P* – его расщеплённость, зазубренность, двугорбость;
- уширение зубца *P* больше нормы, т. е. $\geq 0,10$ сек (≥ 100 мс).

Атриовентрикулярные блокады (АВ)

Принято различать три степени АВ-блокады, каждая степень имеет своё название:

1. АВ-блокада 1-й степени = замедление атриовентрикулярной проводимости.
2. АВ-блокада 2-й степени = неполная атриовентрикулярная блокада. Различают три типа АВ-блокады 2-й степени:
 - а) I тип, Мобитц 1;
 - б) II тип, Мобитц 2;
 - в) III тип, блокада высокой степени.
3. АВ-блокада 3-й степени = полная атриовентрикулярная блокада.

Импульс, образовавшийся в синусовом узле, попадает по межузловым трактам к АВ-соединению. Импульс, проходя по АВ-узлу, претерпевает физиологическую задержку проведения.

Физиологическая задержка импульса необходима для нормальной внутрисердечной гемодинамики: предсердия, сокращаясь (после возбуждения), перегоняют кровь в желудочки, наполняя их, а затем следует возбуждение и последующее сокращение желудочков.

Время, в течение которого импульс проходит к желудочкам, в норме равно 0,12-0,20 сек (= 120–200 мс), и отображается на ЭКГ интервалом *P-Q*.

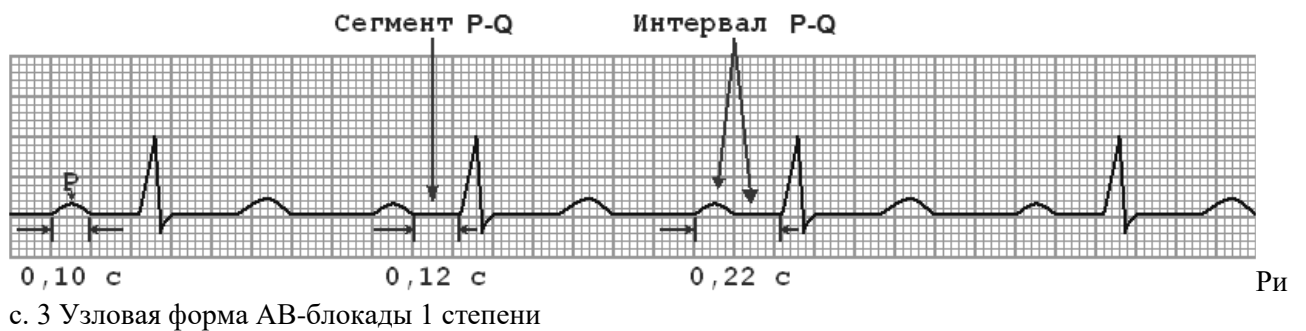
Для всех форм АВ-блокад 1 степени характерны:

- правильный синусовый ритм;
 - увеличение интервала *PQ* (более 0,22 сек при брадикардии; более 0,18 сек при тахикардии).
- Клинически эта степень никак не проявляется и обычно является только электрокардиографической находкой. Эта степень блокады не требует никакого лечения, однако, со временем может возникнуть АВ-блокада более высокой степени.

Около половины всех случаев АВ-блокад 1 степени составляют блокады, локализующиеся в АВ-узле. При наличии **узловой проксимальной** формы блокады увеличение продолжительности интервала *P-Q* происходит, главным образом, за счёт удлинения **сегмента *P-Q***, т. е. увеличения времени узловой АВ-задержки. Форма и продолжительность комплекса *QRS* при этом не изменяются.

ЭКГ-признаками **узловой проксимальной** формы АВ-блокады 1 степени являются:

- увеличение продолжительности интервала *PQ* (преимущественно за счёт сегмента *PQ*);
- нормальная ширина зубцов *P* и *QRS*-комплекса.



Трёхпучковая блокада характеризуется наличием нарушения проводимости одновременно по трём ветвям пучка Гиса. При неполной трёхпучковой блокаде электрический импульс из предсердий проводится к желудочкам по одной, менее поражённой, ветви пучка Гиса. При этом АВ-проводимость замедляется, или отдельные импульсы к желудочкам не проводятся вообще. Поскольку электрический импульс проводится по желудочкам необычным путём — только по одной из трёх ветвей, — комплекс *QRS* уширен и деформирован. Он имеет вид, характерный для блокады двух или более поражённых ветвей пучка Гиса, по которым импульс не проводится вообще.

ЭКГ признаками **дистальной** трёхпучковой формы АВ-блокады 1 степени являются:

- увеличенный интервал *PQ*;
- ширина зубца *P* не превышает 0,11 сек;
- уширенный *QRS*-комплекс (более 0,12 сек) деформированный по типу двухпучковой блокады в системе Гиса.

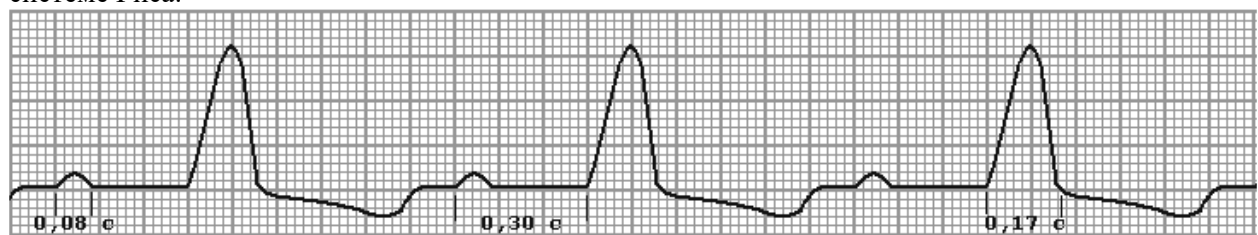


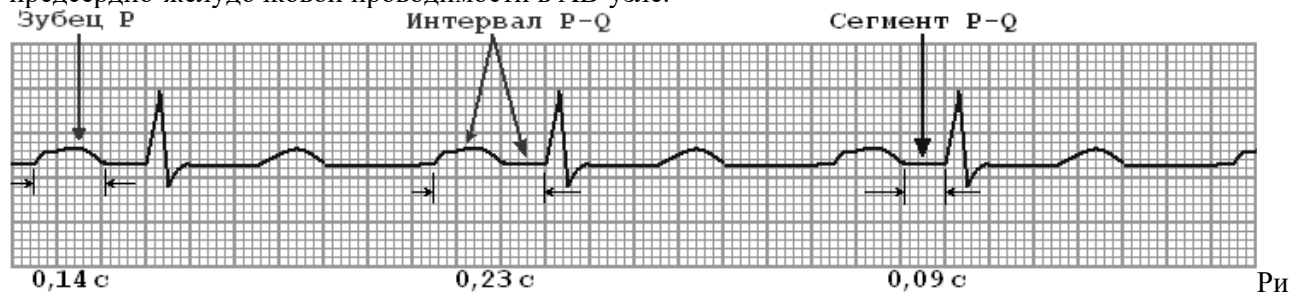
Рис. 4. Неполная трёхпучковая (дистальная) форма АВ-блокады 1 степени.

Предсердную форму АВ-блокады 1 степени можно предположить в случае удлинения интервала *P—Q*, когда имеется расширение зубца *P*.

ЭКГ — признаками предсердной проксимальной формы АВ-блокады 1 степени являются:

- продолжительность интервала *PQ* увеличена преимущественно за счёт длительности зубца *P* ($\geq 0,11$ сек);
- зубец *P* нередко расщеплён;
- длительность *сегмента PQ* не более 0,10 сек (= 100 мс);
- *QRS*-комплекс нормальной формы и продолжительности.

В части случаев может быть сочетание выраженной внутрипредсердной блокады с замедлением предсердно-желудочковой проводимости в АВ-узле.



с. 5. Предсердная форма АВ-блокады 1 степени.

Атриовентрикулярная блокада 2 степени

...- характеризуется периодически возникающим прекращением проведения отдельных электрических импульсов от предсердий к желудочкам. На ЭКГ в этот момент регистрируется только зубец *P*, а следующий за ним желудочковый комплекс *QRS* отсутствует. Продолжительность

следующей затем паузы меньше полной компенсаторной паузы, т. е. менее двух обычных синусовых интервалов.

При узких комплексах *QRS* наиболее вероятный уровень блокады - сам АВ-узел. Если комплексы *QRS* широкие, нарушение проведения импульса возможно дистальнее АВ-узла (в пучке Гиса или его ножках).

При АВ-блокаде 2 степени число сокращений предсердий (количество зубцов *P*) всегда больше числа желудочковых комплексов *QRS-T*. Соотношение предсердного и желудочкового ритмов принято обозначать 2:1, 4:3, 3:2 и т. д.

Различают **три типа** атриовентрикулярной блокады 2 степени.

При *I* типе блокады 2 степени наблюдается постепенное, от одного комплекса к другому, замедление проводимости по АВ-узлу вплоть до полной задержки одного электрического импульса (редко двух—трёх). На ЭКГ можно заметить при этом постепенное удлинение интервала *P—Q* с последующим выпадением желудочкового комплекса *QRS*.

При холтеровском мониторинге Мобитц *I* выявляется почти у 6% здоровых лиц, особенно часто — у спортсменов. Обычно АВ-блокада появляется во время сна, когда повышен тонус парасимпатической нервной системы. При нижнем инфаркте миокарда АВ-блокада типа Мобитц *I* часто служит предвестником полной АВ-блокады, которая в подобных случаях сопровождается устойчивым АВ-узловым замещающим ритмом, хорошо переносится и не требует ЭКС (электрокардиостимулятора).

При отсутствии клинических проявлений такая блокада лечения не требует.

Тип *I* АВ-блокады 2 степени чаще всего наблюдается при проксимальных (узловых) нарушениях проводимости, и поэтому обычно не сопровождается деформацией желудочковых комплексов.

Прогрессивно удлиняется интервал *P-Q*, что завершается полной блокадой предсердного импульса (непроведенный зубец *P*) с последующим возобновлением АВ-проведения (первый интервал *P-Q* цикла — самый короткий).

ЭКГ-признаками АВ-блокады 2 степени (тип *I* Мобитца) являются:

- пауза после выпадения комплекса *QRS-T* по длительности меньше удвоенного самого короткого интервала *R-R* (интервалы *R-R* в периоде укорачиваются);
- соотношение между зубцами *P* (возникшими импульсами) и комплексами *QRS* (проведёнными к желудочкам импульсами) обычно составляет 4:3, 3:2 и т.д. Однако, колебания вегетативного статуса и другие причины могут приводить к появлению атипичных периодик.

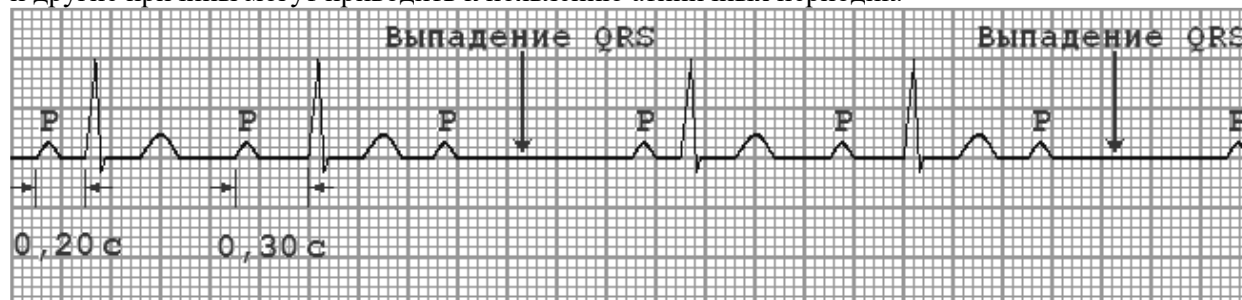


Рис. 6. АВ-блокада 2 степени Мобитц *I* (3:2), ЭКГ снята на скорости движения ленты 25 мм/сек.

При *II* типе АВ-блокады 2 степени нарушение проводимости развивается внезапно, выпадение отдельных желудочковых сокращений не сопровождается постепенным удлинением интервала *P—Q*, который остаётся постоянным (нормальным или удлинённым). Выпадение желудочкового комплекса происходит внезапно без изменений интервала *P-P* (АВ-проводимость по типу «всё или ничего»). Длина паузы равна удвоенному интервалу *P-P*. В первом после паузы цикле не происходит укорочения интервала *P-Q* (если это наблюдается, АВ-блокада должна быть отнесена к *I* типу). Иногда выпадение желудочковых комплексов может повторяться с определенной последовательностью — 3:2, 4:3 и т. д. Поскольку блокада *II* типа Мобитца чаще возникает на дистальном уровне, то комплексы *QRS* в связи с этим *могут быть* расширены и деформированы.

ЭКГ признаками АВ-блокады 2 степени (тип *II* Мобитца) являются:

- регулярное или беспорядочное выпадение *QRS-T*-комплекса при сохранении зубца *P*;
- постоянный нормальный (уширенный) интервал *PQ* без прогрессирующего удлинения;
- расширенный и деформированный *QRS*-комплекс (иногда).

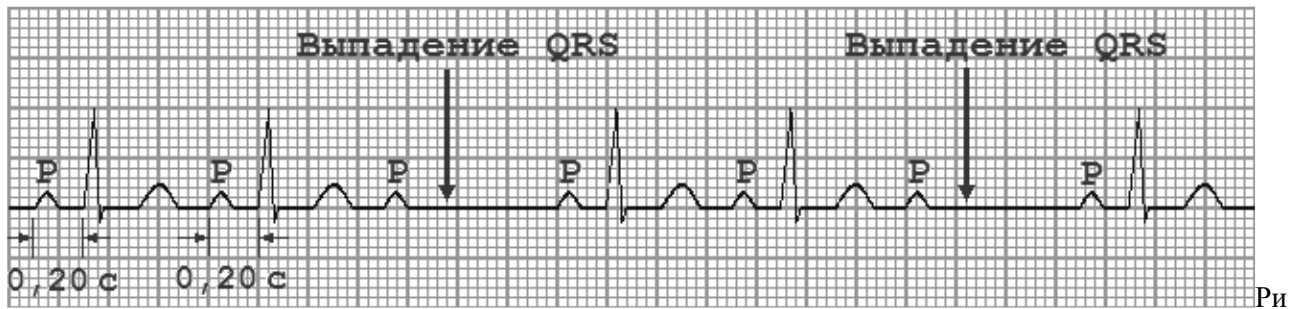


Рис. 7. АВ-блокада 2 степени Мобитц II (3:2), ЭКГ снята на скорости движения ленты 25 мм/сек.

Прогноз при АВ-блокаде типа Мобитц II считают более неблагоприятным, чем блокады типа Мобитц I.

АВ-блокада 2 степени III тип получила название неполной АВ-блокады высокой степени, которая имеет ещё несколько синонимов, из которых наиболее часто используется «АВ-блокада 2 степени типа 2:1, 3:1».

На фоне нормального или уреженного синусового (предсердного) ритма АВ блокады 2:1 (3:1) могут локализоваться у больных на трех уровнях: в АВ узле (27—33% всех случаев), в общем стволе (в 22—17%) и в области ножек пучка Гиса (51—50% от всех случаев)

На ЭКГ выпадает либо каждый второй (2:1), либо два и более подряд желудочковых комплекса (блокады 3:1, 4:1 и т. д.). Это приводит к резкой брадикардии, на фоне которой могут возникнуть расстройства сознания (головокружения, потеря сознания).

Кардиологи весь массив АВ-блокад 2 степени Мобитц III подразделяют на два варианта:

- АВ-блокада 2 степени III типа в соотношении 2:1;
- прогрессирующая АВ-блокады 2 степени.

ЭКГ-признаками АВ-блокады 2 степени III типа в соотношении 2:1 являются:

- выпадение каждого второго *QRS-T* комплекса при сохранённом пра-вильном синусовом ритме;
- нормальный (или уширенный) интервал *PQ*;
- возможно расширенный и деформированный желудочковый *QRS*-комплекс при дистальной форме блокады (непостоянный признак).

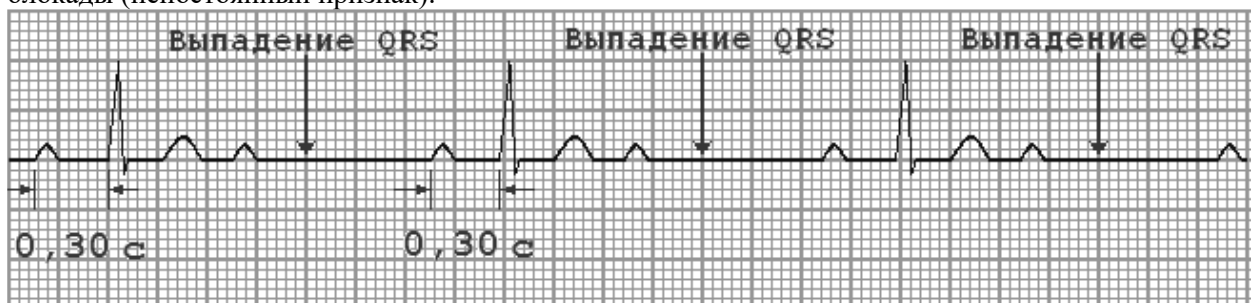


Рис. 8. АВ-блокада 2 степени III тип (неполной АВ-блокады высокой степени 2:1), ЭКГ ЭКГ снята на скорости движения ленты 25 мм/сек.

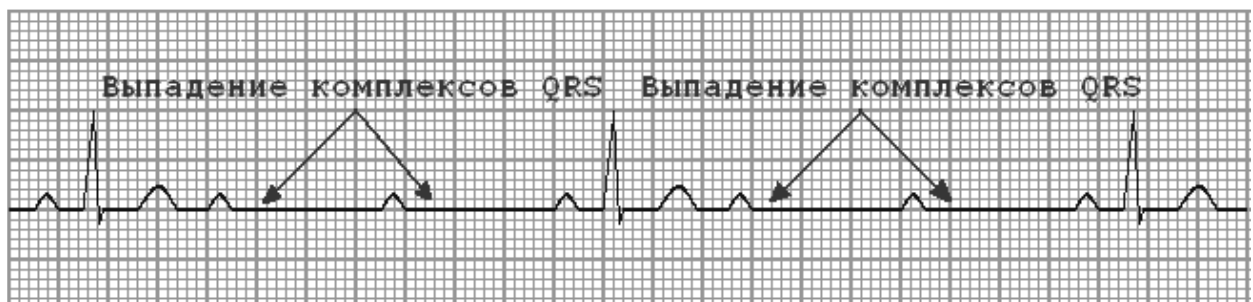


Рис. 9. АВ-блокада 2 степени III тип (неполной АВ-блокады высокой степени 3:1), ЭКГ ЭКГ снята на скорости движения ленты 25 мм/сек.

ЭКГ признаками **прогрессирующей АВ-блокады 2 степени** являются:

- регулярные или беспорядочные выпадения двух (или более) подряд желудочко-вых *QRS-T* комплексов при сохранённом зубце *P*;
- нормальный или уширенный интервал *PQ* в тех комплексах, где есть зубец *P*;
- расширенный и деформированный *QRS*-комплекс (непостоянный признак);
- появление замещающих ритмов при выраженной брадикардии (непостоянный признак).

Независимо от того, на каком уровне формируется подчинённый водитель ритма, если ритм медленный и сопровождается появлением у пациента соответствующих симптомов, возникает необходимость установить электрокардиостимулятор.

АВ-блокада 3 степени характеризуется полным прекращением проведения импульса от предсердий к желудочкам, в результате чего предсердия и желудочки возбуждаются и сокращаются независимо друг от друга. Кардиологи в таких случаях говорят, что наблюдается **атриовентрикулярная диссоциация**, т.е. полное разобщение предсердного и желудочкового ритмов. Зубцы *P* могут регистрироваться в самые различные моменты систолы и диастолы желудочков, иногда наслаиваясь на комплекс *QRS* или зубец *T* и деформируя их. Для АВ-блокады 3 степени характерен регулярный желудочковый ритм.

Функцию водителя ритма принимает на себя обычно ближайший к месту блокады очаг автоматизма, поэтому при высокой локализации блокады комплекс *QRS* на ЭКГ почти не отличается от обычного для суправентрикулярного ритма (проксимальная атриовентрикулярная блокада). Чем дальше от узла расположен этот очаг автоматизма, тем реже вырабатываемый ритм, и более выражена деформация комплекса *QRS* (дистальная блокада).

У пациента может наблюдаться один из двух вариантов АВ-блокады 3 степени: проксимальный или дистальный (трифасцикулярный).

При проксимальной форме АВ-блокады 3 степени эктопический водитель ритма расположен в АВ-соединении ниже места блокады.

ЭКГ-признаками **проксимального варианта АВ-блокады 3 степени** (эктопический водитель ритма находится в атриовентрикулярном соединении ниже места блокады) являются:

- атриовентрикулярная диссоциация;
- постоянные интервалы *P-P*, *R-R* ($R-R > P-P$);
- 40-59 желудочковых сокращений в минуту;
- *QRS* комплекс практически не изменен.

При дистальной (трифасцикулярной) форме АВ-блокады 3 степени эктопический водитель ритма находится в одной из ветвей ножки пучка Гиса.

ЭКГ-признаками **дистального (трифасцикулярного) варианта полной АВ-блокады** являются:

- атриовентрикулярная диссоциация;
- постоянные интервалы *P-P*, *R-R* ($R-R > P-P$);
- 40-45 желудочковых сокращений в минуту;
- *QRS*-комплекс уширен и деформирован.

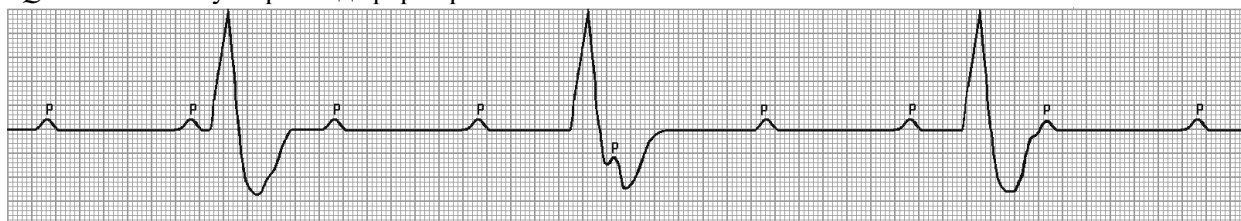


Рис. 10 АВ-блокада 3 степени (полная АВ-блокада) в масштабе 1:2.

АВ-блокада 2 и 3 степени, особенно дистальная форма полной АВ-блокады, часто сопровождается выраженными гемодинамическими нарушениями, обусловленными снижением минутного объёма крови и гипоксией органов, в первую очередь - головного мозга.

Особенно опасны в этом отношении длительные периоды асистолии желудочков, т. е. периоды отсутствия эффективных сокращений желудочков, возникающие в результате перехода АВ-блокады 2 степени в полную АВ-блокаду, когда ещё не начал функционировать новый эктопический водитель ритма желудочков, расположенный ниже уровня блокады.

Если асистолия желудочков длится дольше 10—20 сек, то больной **теряет сознание**, развивается **судорожный синдром**, что обусловлено гипоксией головного мозга, связанной с резким

снижением ОЦК. Такие приступы получили название приступов Морганьи—Адамса—Стокса (МАС).

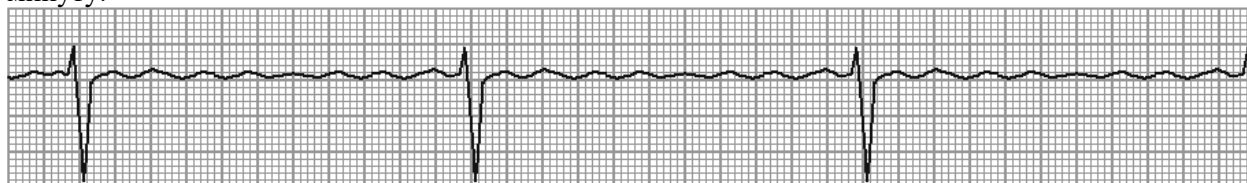
Во время и сразу же после приступа МАС на ЭКГ регистрируются гигантские отрицательные зубцы *T*, они указывают на недавний приступ с потерей сознания и являются весьма характерным признаком МАС.

Синдром Фредерика

... это сочетание полной АВ-блокады с мерцанием или трепетанием предсердий. При этом на ЭКГ вместо зубцов *P* регистрируются волны мерцания (*f*) или трепетания (*F*) предсердий. Мерцание и трепетание предсердий могут чередоваться. Импульсы из предсердий не проводятся к желудочкам. Желудочки возбуждаются водителем ритма, расположенным в атриовентрикулярном соединении или в самих желудочках. Если возбуждение исходит из атриовентрикулярного соединения, то комплекс *QRS-T* не изменен.

Синдром Фредерика необходимо дифференцировать от брадисистолической формы мерцательной аритмии. При синдроме Фредерика расстояние R–R одинаковое, а при брадисистолической форме мерцания предсердий имеется аритмия сокращений желудочков. Физическая нагрузка увеличивает аритмию при мерцании предсердий, а при синдроме Фредерика сохраняется правильный ритм. Следует, также иметь в виду, что брадисистолическая форма мерцательной аритмии сама по себе обычно обусловлена неполной атриовентрикулярной блокадой.

Ритм желудочков при синдроме Фредерика регулярный, число желудочковых сокращений зависит от локализации эктопического водителя, замещающего ритм желудочков - от 30 до 60 в минуту.



Ри

с. 11. Синдром Фредерика на фоне трепетания предсердий.

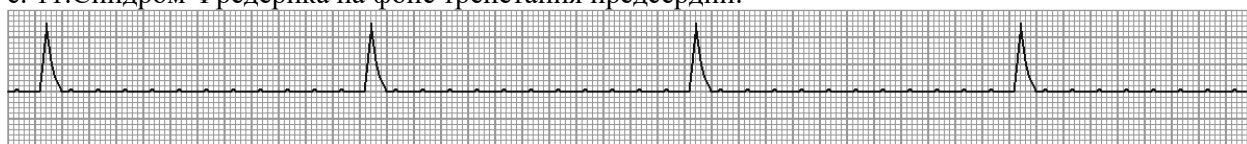

Рис. 12. Синдром Фредерика на фоне мерцания предсердий.

Нарушение внутрижелудочковой проводимости

В **норме** синусовый импульс, проходя по проводящей системе желудочков, возбуждает межжелудочковую перегородку и далее, по ножкам пучка Гиса, одновременно возбуждает оба желудочка. Для одновременного возбуждения желудочков синусовому импульсу требуется 0,06-0,09 сек (=60-90 мс).

При блокадах ножек пучка Гиса меняется и путь возбуждения желудочков, и время их возбуждения. Путь прохождения возбуждения по желудочкам отображается на ЭКГ формой комплекса *QRS*, а время их возбуждения – шириной комплекса.

Замедление или полное прекращение проведения возбуждения по одной, двум или трём ветвям пучка Гиса называется блокадой. Различают следующие блокады:

- блокады ножек:

- а) блокада правой ножки;
- б) блокада левой ножки.

*Н.В. При полном прекращении проведения возбуждения по ножкам или ветвям пучка Гиса говорят о **полной** блокаде. Частичное замедление проводимости свидетельствует о **неполной** блокаде.*

- однопучковые блокады:

- а) блокада левой передней ветви;
- б) блокада левой задней ветви.

- двухпучковые блокады:

- а) блокада правой ножки и левой передней ветви;
- б) блокада правой ножки и левой задней ветви.

- трёхпучковые блокады - одновременное поражение трёх ветвей пучка Гиса.

БПНПГ - результат замедления так называемой внутривентрикулярной проводимости. Она не является нормой, но и к существенному нарушению сердечной деятельности не ведёт. Может быть обратимым и необратимым процессом. Может развиваться постепенно через неполную блокаду (в случае каких-то органических причин) или возникает одновременно (на фоне инфаркта миокарда, вследствие какой-то интоксикации, на фоне обильной рвоты или профузного поноса, применения определённых лекарственных средств, и т.п.).

Вначале возбуждение охватывает межжелудочковую перегородку, затем в процесс возбуждения вовлекается незаблокированный левый желудочек, и только после этого возбуждается заблокированный правый желудочек. К левому желудочку импульс возбуждения приходит своим обычным путём, а к заблокированному правому желудочку возбуждение передаётся от левого желудочка необычным, «окольным» путём через мало приспособленные для этого сократительные клетки.

Клинически это проявляется расщеплением или раздвоением тонов сердца.

Необычный ход возбуждения в заблокированном **правом** желудочке приведёт к изменению формы комплекса *QRS* в **правых** грудных отведениях *V1* и *V2*.

В этих отведениях комплекс *QRS* будет **деформированным, расщеплённым**, т. е. представлен с двумя вершинами в виде буквы «М», в которой первая вершина *R* – возбуждение межжелудочковой перегородки, а вторая *R'* – возбуждение правого желудочка. Зубец *S* отображает возбуждение левого желудочка. Записывают это условие буквами *RsR'* или *rSR'* или *rsR'*, подчёркивая этим наличие двух вершин и величину зубцов относительно друг друга (строчные и прописные буквы).

Заблокированный правый желудочек вовлекается в процесс возбуждения необычным путём, поэтому, процесс реполяризации также будет претерпевать изменения, и в отведениях *V1* и *V2* **зубец T будет отрицательным**. Возбуждение пришло необычным путём и длилось гораздо дольше, чем в норме, значит - **время внутреннего отклонения (J)** в отведениях *V1* и *V2* будет **больше нормального (0,03 сек)**.

Наличие полной блокады правой ножки пучка Гиса приведёт к изменению суммарного комплекса *QRS*, отображающего возбуждение обоих желудочков, который станет шире нормального. Ширина комплекса *QRS* при **полной** блокаде будет равна или более 0,12 сек. (*Н.В. Суммарный комплекс QRS анализируется во II стандартном отведении*).

При полной блокаде правой ножки пучка Гиса наблюдается дискордантное смещение сегмента *ST* и отрицательный или двухфазный зубец *T*.

Таким образом, электрокардиографическими признаками полной блокады правой ножки пучка Гиса являются:

II стандартное отведение

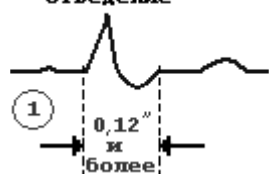


Рис. 13, а. Уширение комплекса *QRS* во II стандартном отведении $\geq 0,12$ сек (≥ 120 мс).

Отведение *V1* или *V2*




Рис. 13, б. Увеличение времени внутреннего отклонения в заблокированном правом желудочке; $J \geq 0,06$ сек в правых грудных отведениях *V1* и *V2*.

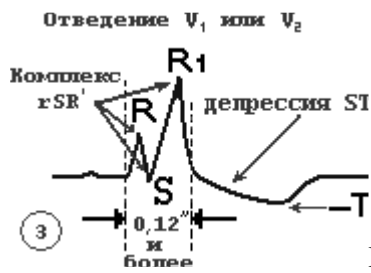
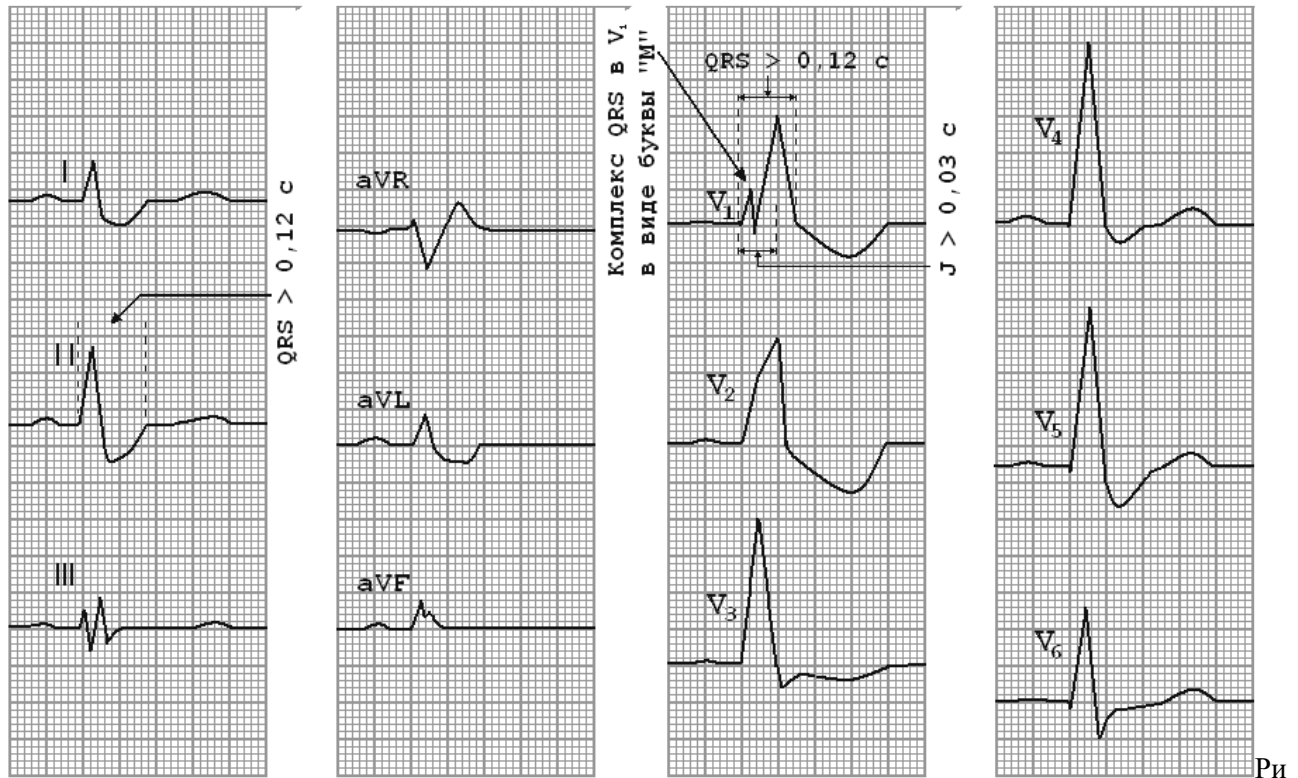


Рис. 13, в. Деформация и расщепление комплекса *QRS* в от-ведениях *V1* и *V2* в виде буквы «М».



с. 14. ЭКГ при полной блокаде правой ножки пучка Гиса.

ЭКГ-признаки **полной блокады** правой ножки пучка Гиса проявляются следующими признаками:

- общая ширина комплексов *QRS* превышает **0,12 с** (≥ 120 мс);
- увеличение времени внутреннего отклонения в *V1* и *V2* **> 0,06 с**;
- наличие в правых грудных отведениях *V1,2* трёхфазных комплексов *QRS* типа *rSR'* или *rsR'*, имеющих **М-образный вид**, причём $R' > r$;
- наличие в отведении *V1* **дис ордантного** сегмента *RS-T* с выпуклостью, обращённой вверх, и отрицательного или двухфазного (- +) асимметричного зубца *T*;
- наличие в левых грудных отведениях *V5, V6* уширенного, нередко зазубренного зубца *S*;
- ось сердца, как правило, расположена вертикально ($RI=SI$).

Неполная блокада правой ножки пучка Гиса

Неполная блокада правой ножки пучка Гиса часто встречается у лиц мужского пола и является вариантом нормальной ЭКГ. Она может носить преходящий и постоянный характер, распознаётся только электрокардиографически.

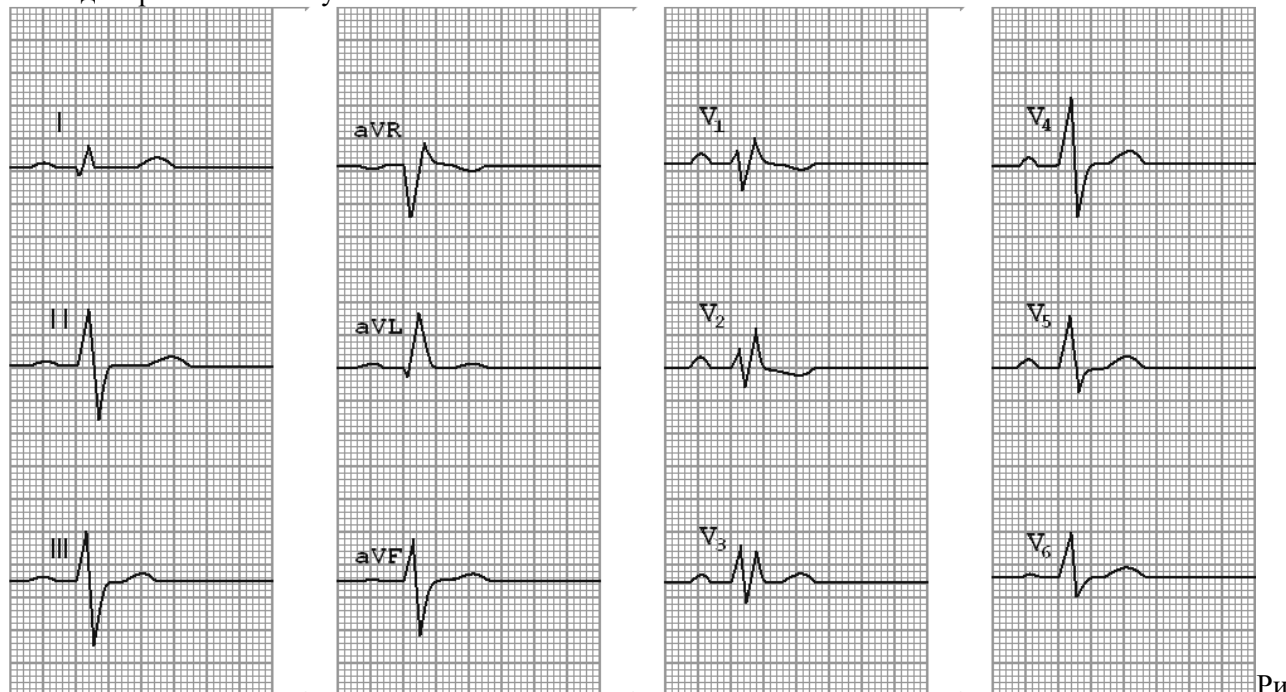
- К основным причинам, вызывающим неполную блокаду правой ножки пучка Гиса, относятся:
- заболевания, сопровождающиеся поражением правого желудочка (лёгочное сердце, митральный стеноз, недостаточность трёхстворчатого клапана, лёгочная гипертензия и другие) или левого желудочка (хроническая ИБС, ОИМ, кардиосклероз, миокардиты, гипертоническое сердце и др.);
 - интоксикация препаратами дигиталиса, хинидина, передозировка β -адреноблокаторов, электролитные нарушения;
 - гипертрофия правого желудочка (в этих случаях признаки неполной блокады часто отражают не истинное нарушение проведения по правой ветви пучка Гиса, а связаны с замедлением

распространения возбуждения по гипертрофированному миокарду правого желудочка);
- нередко комплексы rSr' в отведениях V_1, V_2 встречаются у молодых здоровых лиц (вариант нормы).

ЭКГ — признаки **неполной блокады** правой ножки пучка Гиса:

1. Наличие в правых грудных отведениях V_1, V_2 комплексов QRS типа rSr' или rsR' , а в отведениях V_5, V_6 — слегка уширенного зубца S .
2. Небольшое увеличение длительности комплекса QRS до **0,10–0,11 се**.

NB! Чем шире комплекс QRS и большей амплитуды добавочный R_{VI} , тем выше степень блокады правой ножки пучка Гиса.



с. 15. ЭКГ при неполной блокаде правой ножки пучка Гиса.

Физиологическая продольная диссоциация

Полная и неполная блокада правой ножки пучка Гиса являются следствием органического поражения миокарда. Физиологическая продольная диссоциация – вариант нормы.

О физиологической продольной диссоциации (локальной блокаде правой ножки пучка Гиса) следует говорить в том случае, когда добавочный r небольшой амплитуды - 1–2 мм выявляется только в V_1 , зубец S в отведениях $I, aVL, V_5, V_6 < 0,04$, комплекс QRS не уширен. Добавочный r обычно **исчезает** при пробе Вальсальвы.

Полная блокада левой ножки пучка Гиса

Вначале возбуждение охватывает межжелудочковую перегородку, затем по неизменённой правой ножке возбуждение достигает правого желудочка, и, в последнюю очередь, возбуждение охватит заблокированный левый желудочек. Причём, к нему возбуждение придёт не по левой ножке (проведение по ней нарушено!), а через сеть волокон Пуркинье от правого желудочка.

В левых грудных отведениях V_5 и V_6 желудочковый комплекс QRS будет претерпевать наибольшие изменения: он будет уширен, деформирован и чаще расщеплён, т. е. представлен двумя вершинами (или закруглён). Первая вершина – возбуждение межжелудочковой перегородки, вторая вершина – возбуждение левого желудочка, седловина между пиками – возбуждение правого желудочка. Его возбуждение настолько слабо проявляется в левых грудных отведениях, что не может «сформировать» полноценный зубец S , т. е. пик, который бы достиг изолинии.

Особое внимание при анализе формы желудочкового комплекса QRS обращают на **дискордантность** его основного зубца и зубца T . При полной блокаде левой ножки пучка Гиса основным зубцом желудочкового комплекса QRS в левых грудных отведениях V_5 и V_6 всегда будет зубец R . Поэтому зубец T (по правилу дискордантности) в этих отведениях всегда будет отрицательным.

В левых грудных отведениях время внутреннего отклонения будет существенно больше нормы ($> 0,05$ сек), а ширина желудочкового комплекса QRS **превысит 0,12 се**.

Ширина суммарного комплекса *QRS* во II стандартном отведении, отображающего возбуждение обоих желудочков, также будет более 0,12 сек (> 120 мс).

II стандартное отведение

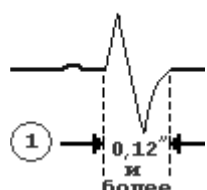
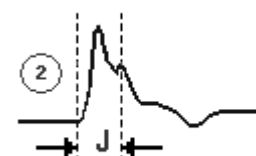

Рис. 16,1. Уширение желудочкового комплекса *QRS* во II стандартном отведении более 0,12 сек (> 120 мс).

Отведение V_5 или V_6



Время внутреннего отклонения > 0,05 сек

Рис. 16,2. Увеличение времени внутреннего отклонения в заблокированном левом желудочке; *J* станет больше 0,08 сек.

Отведение V_5 или V_6



Время внутреннего отклонения > 0,05 сек

Рис. 16,3. Уширение (более 0,12 сек), деформация и расщепление желудочкового комплекса *QRS* в отведениях V_5 и V_6 .

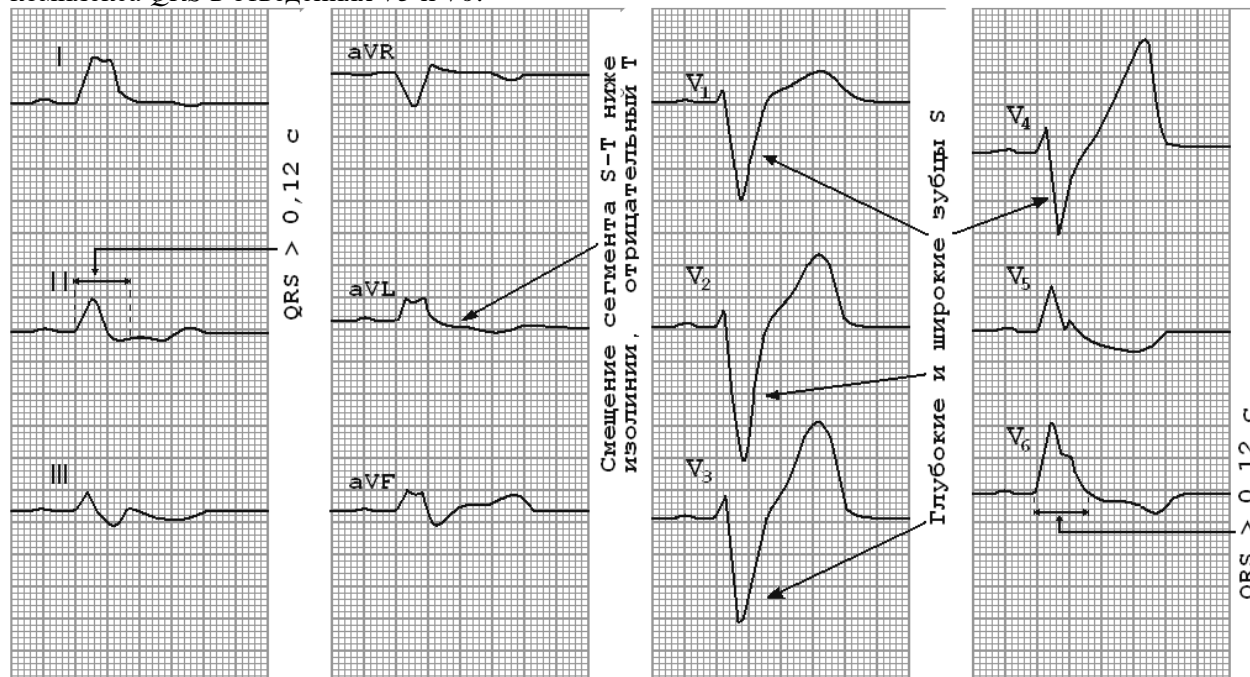


Рис. 17. ЭКГ при полной блокаде левой ножки пучка Гиса.

Таким образом, электрокардиографическими признаками **полной** блокады левой ножки пучка Гиса являются:

- увеличение общей продолжительности ***QRS* ≥ 0,12 с (≥ 120 мс)**;
- время внутреннего отклонения в отведениях **$V_5,6$ ≥ 0,08 с** ;
- наличие в отведениях V_5, V_6, I, aVL уширенных деформированных желудочковых комплексов типа *R* с расщеплённой или широкой вершиной;

- наличие в отведениях *VI*, *V2*, *III*, *aVF* уширенных деформированных желудочковых комплексов, имеющих вид *QS* или *rS* с расщеплённой или широкой вершиной зубца *S*;
- наличие в отведениях *V5*, *V6* дискордантного по отношению к *QRS* смещения сегмента *RS-T* и отрицательного или двухфазного (-+) асимметричного зубца *T*;
- отклонение ЭОС влево (не всегда).

Неполная блокада левой ножки и пучка Гиса

Неполная блокада левой ножки пучка Гиса (двухпучковая) характеризуется выраженным замедлением проведения электрического импульса по основному стволу до его разделения на две ветви, либо одновременным поражением левой передней и левой задней ветвей пучка Гиса (двухпучковая блокада). При неполной блокаде возбуждение по левой ножке медленно распространяется на часть левого желудочка. Значительная часть левого желудочка возбуждается импульсами, распространяющимися по правой ножке.

ЭКГ-признаки **неполной** блокады левой ножки пучка Гиса:

1. Увеличение длительности *QRS* до 0,10-0,11 сек (= 100-110 мс);
2. Наличие в отведениях *I*, *aVL*, *V5*, *V6* высоких уширенных, иногда расщеплённых зубцов *R*;
3. Наличие в отведениях *III*, *aVF*, *VI*, *V2* уширенных и углублённых комплексов *QS* или *rS*, иногда с начальным расщеплением зубца *S* (или комплекса *QS*).

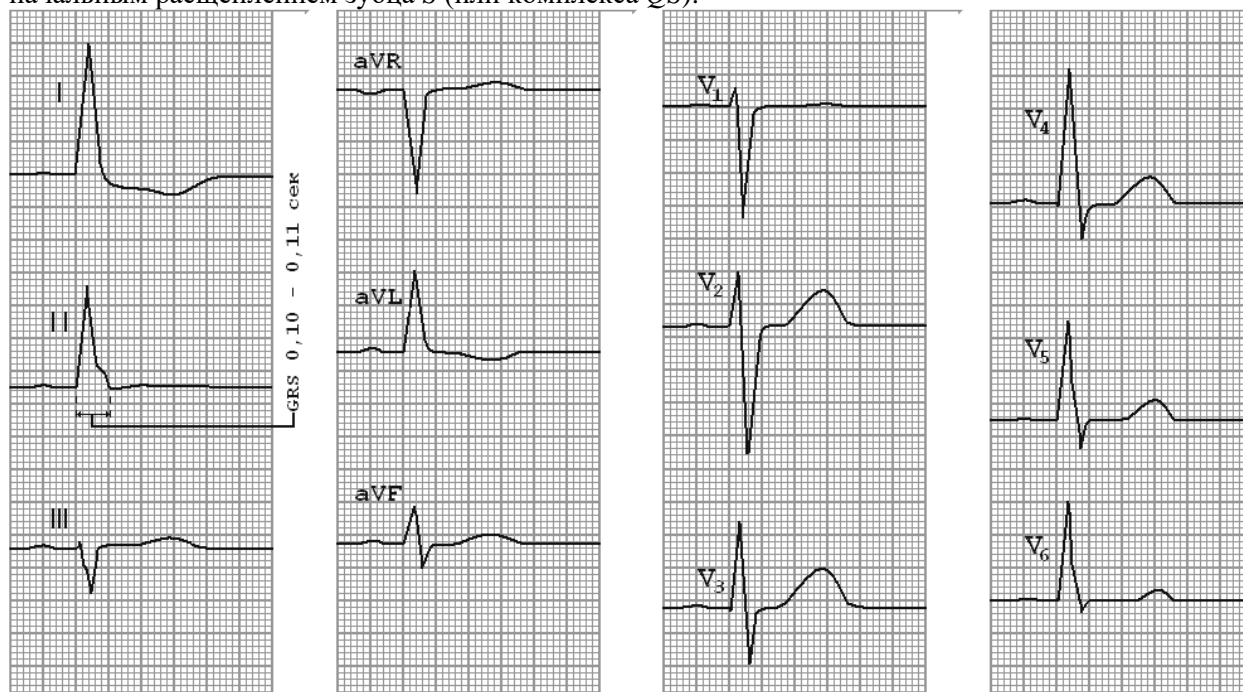


Рис. 18. ЭКГ при неполной блокаде левой ножки пучка Гиса. Горизонтальное положение электрической оси сердца (угол $\alpha = 0^\circ$), на что указывает высокий *RI* и эквивалентные зубцы в *aVF*. В отведениях *V5* и *V6* – высокий деформированный зубец *R*, в отведениях *VI* и *V2* - глубокий зубец *S*.

Однопучковые блокады

Левая ножка пучка Гиса имеет две ветви. Передняя ветвь, более длинная и тонкая, снабжается кровью из одного сосуда. Задняя ветвь превышает по толщине переднюю, её кровоснабжение осуществляется двумя сосудами. Это объясняет тот факт, что задняя ветвь левой ножки пучка Гиса блокируется реже передней. Патологический процесс может отдельно поражать ветви левой ножки пучка Гиса - переднюю и заднюю. Этот феномен, получил название - **гемиблок**.

Блокада передней ветви левой ножки пучка Гиса

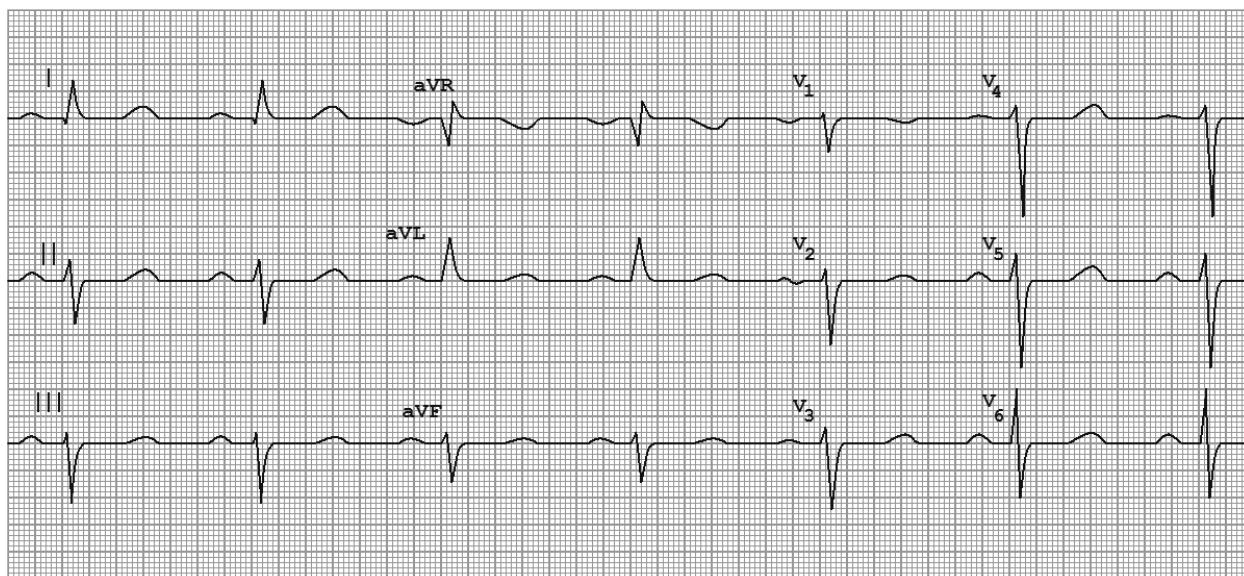
Начало деполяризации межжелудочковой перегородки не страдает. При левом переднем гемиблоке наблюдается умеренное замедление активации верхней части свободной стенки левого желудочка. Перерыв проведения в левой передней ветви вызывает левую переднюю гемиблокаду, следствием чего является незначительное расширение комплекса *QRS*, хотя продолжительность комплекса *QRS* редко превышает 0,09-0,10 сек (= 90-100 мс). Для переднего гемиблока характерно отклонение ЭОС влево (свыше -30°).

В ряде случаев левый передний гемиблок бывает сложно дифференцировать с электрокардиографической картиной гипертрофии левого желудочка. При изолированной

гипертрофии левого желудочка ось левого желудочка **никогда!** не смещается за пределы -30° , в то время как при левом переднем геми-блоке отклонение оси нередко заходит за -60° . Типичными изменениями комплекса *QRS* при левом переднем гемиблоке считают неглубокий зубец *Q* в отведениях *I* и *aVL*, невысокий первый зубец *R* и глубокий зубец *S* в отведениях *II*, *III* и *aVF*.

ЭКГ-признаки блокады **передней ветви** левой ножки пучка Гиса:

- резкое отклонение электрической оси сердца влево (угол α от -30° до -90°): $RI > RII > RIII$; $SIII > RIII$; $SavF > RavF$, $SII > RII$;
- общая длительность комплексов *QRS* от 0,08 сек до 0,11 сек;
- комплекс *QRS* в отведениях *I* и *aVL* типа *qR*, а в отведениях *III*, *II* и *aVF* – типа *rS*;
- нередко наблюдается отсутствие нарастания амплитуды зубцов *R* в правых и средних грудных отведениях;
- в отведениях *V5-V6* нередко регистрируется выраженный зубец *S*;
- в отведениях *V1-V2* **иногда** появляется зазубрина на восходящем колене зубца *S* или регистрируется небольшой зубец *r* в отведении *V1*;
- в отведениях *V5-V6* **иногда** исчезает зубец *q*;
- иногда при отклонении электрической оси сердца от -30° до -60° говорят о *неполной блокаде*, а при отклонении от -60° до -90° — о *полной блокаде* левой передней ветви.



P = 85 мс, PQ = 160 мс, QRS = 80 мс, QT = 360 мс

41 РИ

с. 19. ЭКГ при блокаде передней ветви левой ножки пучка Гиса.

Блокада задней ветви левой ножки пучка Гиса

Встречается редко, диагностика синдрома наиболее убедительна при динамическом ЭКГ-наблюдении.

Начало деполяризации межжелудочковой перегородки, как правило, не страдает, но может появляться неглубокий зубец *Q* в отведениях *II*, *III* и *aVF*.

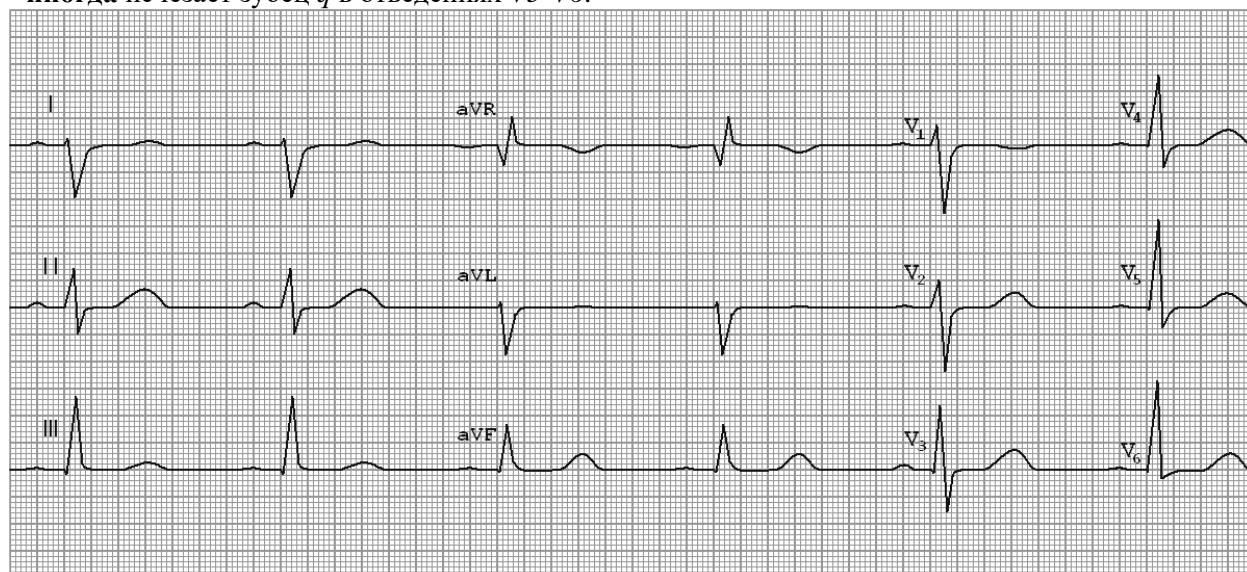
При блокаде левой задней ветви пучка Гиса изменяется последовательность охвата возбуждением миокарда левого желудочка. Возбуждение беспрепятственно проводится вначале по левой передней ветви пучка Гиса, быстро охватывает миокард передней стенки, и только после этого по анастомозам волокон Пуркинье распространяется на миокард задненижних отделов левого желудочка.

Левый задний гемиблок характеризуется умеренной задержкой активации задненижней части свободной стенки левого желудочка. Как и при левом переднем, при левом заднем гемиблоке, наблюдается лишь незначительное расширение комплекса *QRS*. Только в этом случае ЭОС комплекса *QRS* во фронтальной плоскости смещается **вправо** (свыше $+120^\circ$).

ЭКГ-признаки блокады **задней ветви** левой ножки пучка Гиса:

- резкое отклонение электрической оси сердца вправо (угол α $+120^\circ$ или больше): $RIII > RII > RI$; $SI > RI$;
- общая длительность желудочковых комплексов *QRS* 0,08–0,11 сек;

- зубец *S* в отведениях *I* и *aVL* $> 0,04$.
- комплекс *QRS* в отведениях *I* и *aVL* имеет вид *rS*, а в отведениях *III*, *aVF* — *qR*;
- **иногда** исчезает зубец *q* в отведениях *V5-V6*.



$P = 75 \text{ мс}$, $PQ = 140 \text{ мс}$, $QRS = 80 \text{ мс}$, $QT = 380 \text{ мс}$

42

Рис. 120. ЭКГ при блокаде задней ветви левой ножки пучка Гиса.

112. ЭКГ при блокаде задней ветви левой ножки пучка Гиса.

Визуальное определение блокад ветвей левой ножки пучка Гиса

Распознать блокады ветвей левой ножки можно **визуально**, без определения угла альфа.

Если при **выраженной левограмме** во *II* стандартном отведении больший зубец комплекса *QRS* (в данном случае зубец *S*) соответствует **большему** по своей амплитуде зубцу *QRS* в *III* стандартном отведении, то это блокада **передней** ветви левой ножки пучка Гиса.

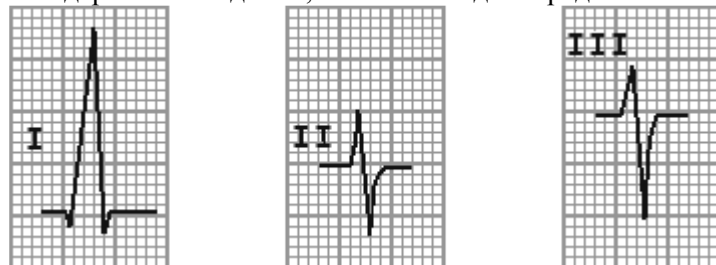


Рис. 21. Визуальная диагностика блокады передней ветви левой ножки пучка Гиса.

Если при **выраженной правограмме** во *II* стандартном отведении больший зубец комплекса *QRS* (а в этом случае зубец *R*) соответствует **большему** по своей амплитуде зубцу *QRS* в *III* стандартном отведении, то имеет место блокада **задней** ветви левой ножки пучка Гиса.

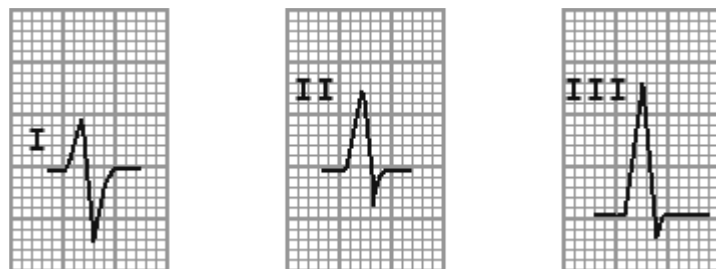


Рис. 22. Визуальная диагностика блокады задней ветви левой ножки пучка Гиса.

В медицинском сообществе пользуются ещё двумя, близкими к «алхимии и алфизике» способами определения гемиблоков.

Первый такой способ известен под названием «ширина дороги». Для этого обращают

внимание на «расстояние» между основными зубцами отведений *aVL* и *aVF*. При этом «широкая дорога» будет соответствовать переднему гемиблоку, а «узкая» - заднему гемиблоку.

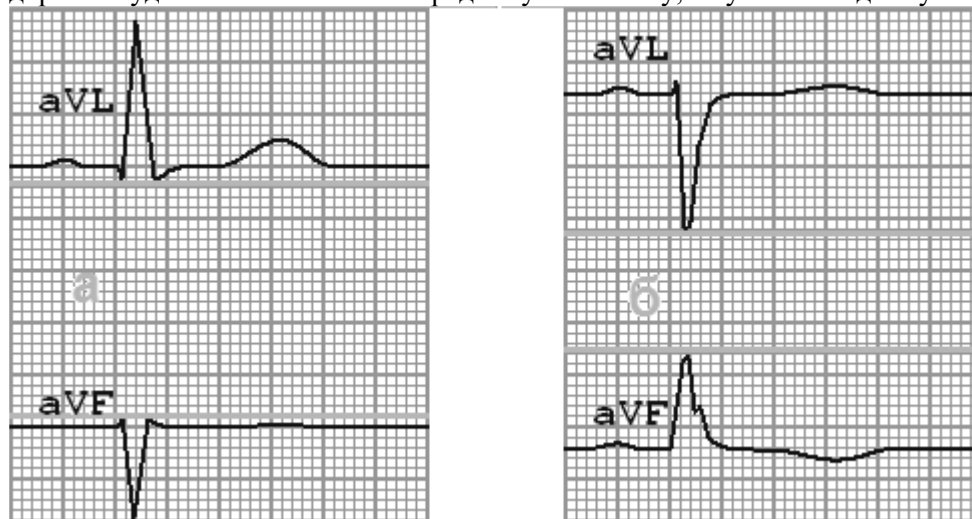
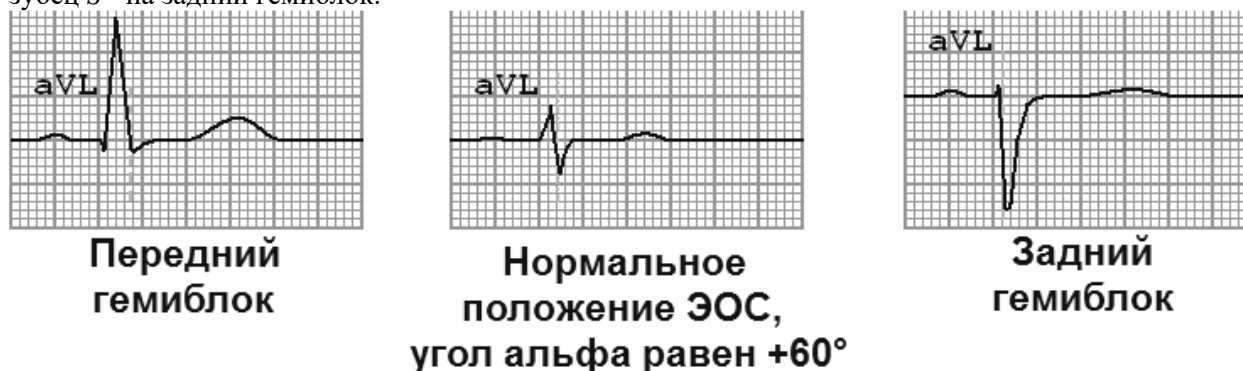

Рис. 23.

На рисунке 24 а «широкая дорога» соответствует переднему гемиблоку; на рис. 115 б «узкая» - заднему гемиблоку.

Второй способ для этих же целей обходится вообще одним отведением *aVL*. Для этого линия, соединяющая вершины зубцов *R* и *S* делится вертикальной линией отделяющей зубец *R* от *S* по изолинии. При этом наличие основного зубца *R* указывает на передний гемиблок, а преобладающий зубец *S* - на задний гемиблок.



Ри

с. 24 Ориентировочный способ диагностики гемиблоков по отведению *aVL*.

Двухпучковые блокады

Диагноз блокады правой ножки пучка Гиса и передне-верхней ветви левой ножки основывается на следующих наиболее характерных электрокардиографических признаках:

- 1) отклонение ЭОС влево в пределах от -40° до -120° ;
- 2) увеличение продолжительности комплекса *QRS* $> 0,12$ сек (>120 мс);
- 3) желудочковый комплекс в виде *rSR* в отведении *V2* с косонисходящей депрессией сегмента *ST* и отрицательными зубцами *T*;
- 4) желудочковый комплекс в виде *rS* с глубокими зубцами *S* в отведениях *II, III, aVF*.

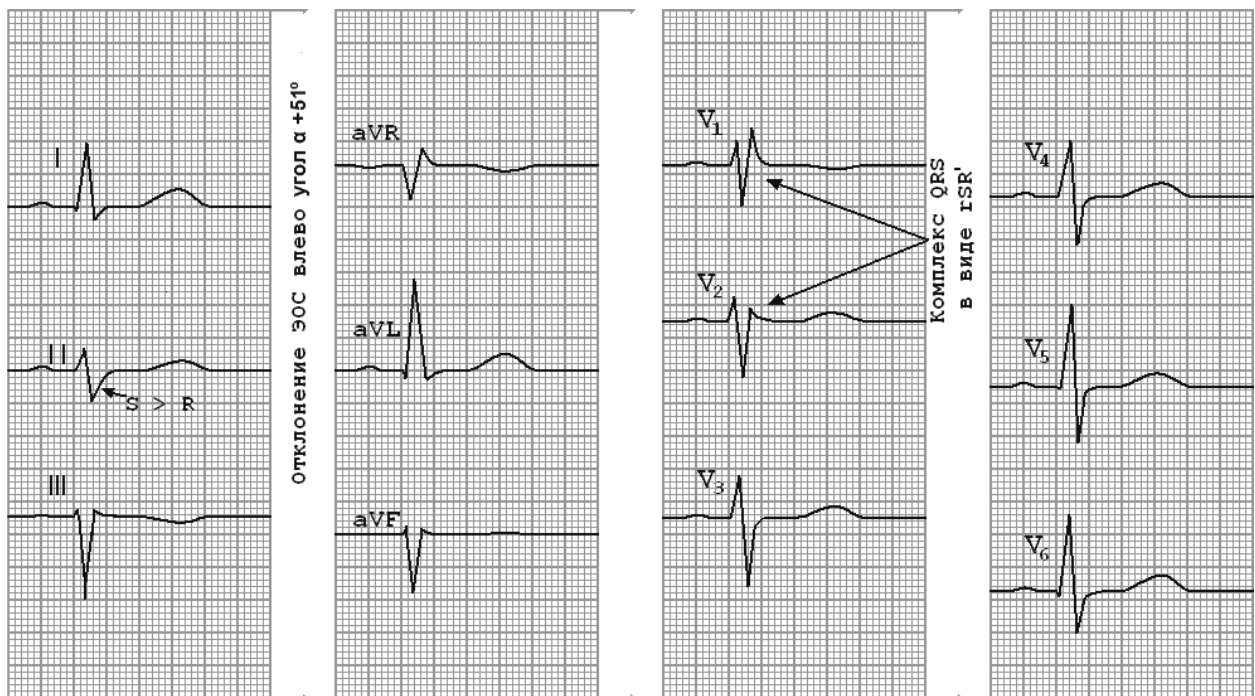


Рис. 25. Сочетание блокады правой ножки пучка Гиса с левым передним гемиблоком.

Электрокардиографический диагноз блокады правой ножки и задненижней ветви левой ножки пучка Гиса достоверен только при отсутствии клинических указаний на возможность гипертрофии правого желудочка. Его устанавливают на основании следующих основных признаков:

- 1) отклонение ЭОС вправо более чем на $+90^\circ$;
- 2) увеличение ширины комплекса $QRS > 0,12$ сек (>120 мс);
- 3) характерные для блокады правой ножки пучка Гиса изменения желудочкового комплекса в отведении V_2 ;
- 4) желудочковый комплекс в виде rS с глубокими зубцами S ($S > r$) в отведениях I и aVL .

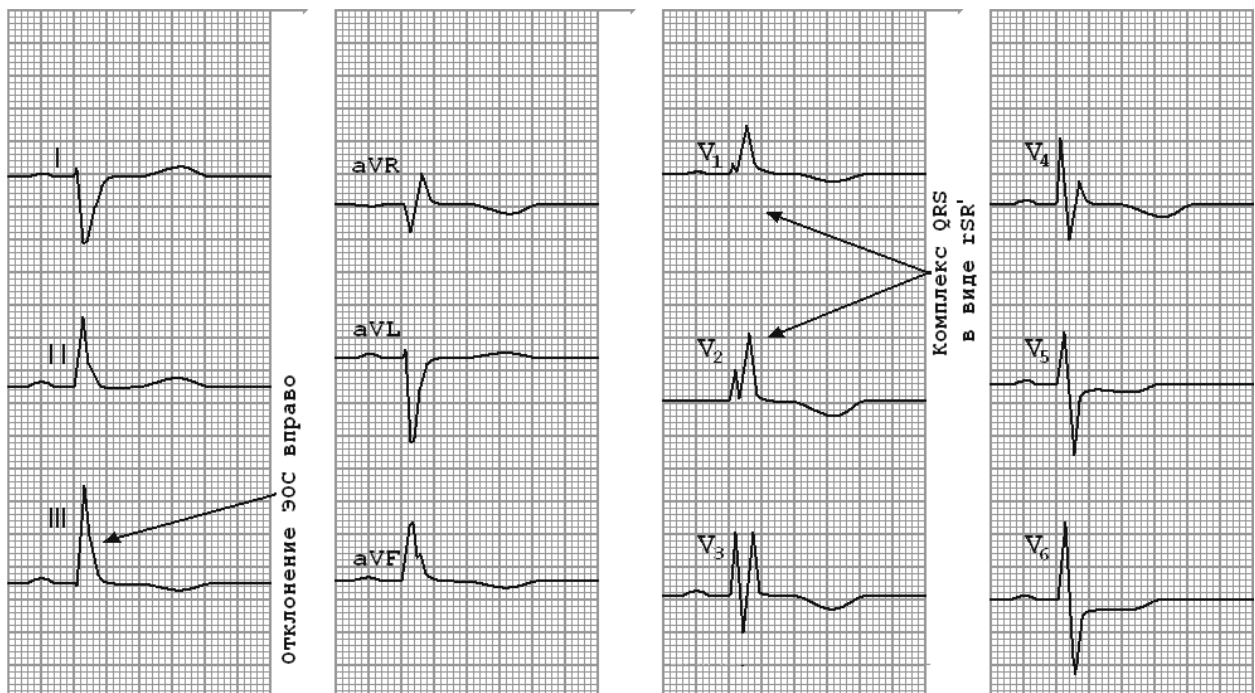


Рис. 26. Сочетание блокады правой ножки пучка Гиса с левым задним гемиблоком.

Трёхпучковые блокады

Форма А

Нарушение проводимости по всем трём составным частям внутрижелудочковой специфической проводящей ткани. Диагноз на основе данных ЭКГ может быть поставлен только в том случае, если у больных признаки бифасцикулярной блокады дополняются удлинением интервала P-R. Подтвердить этот диагноз можно только с помощью электрокардиографии пучка Гиса.

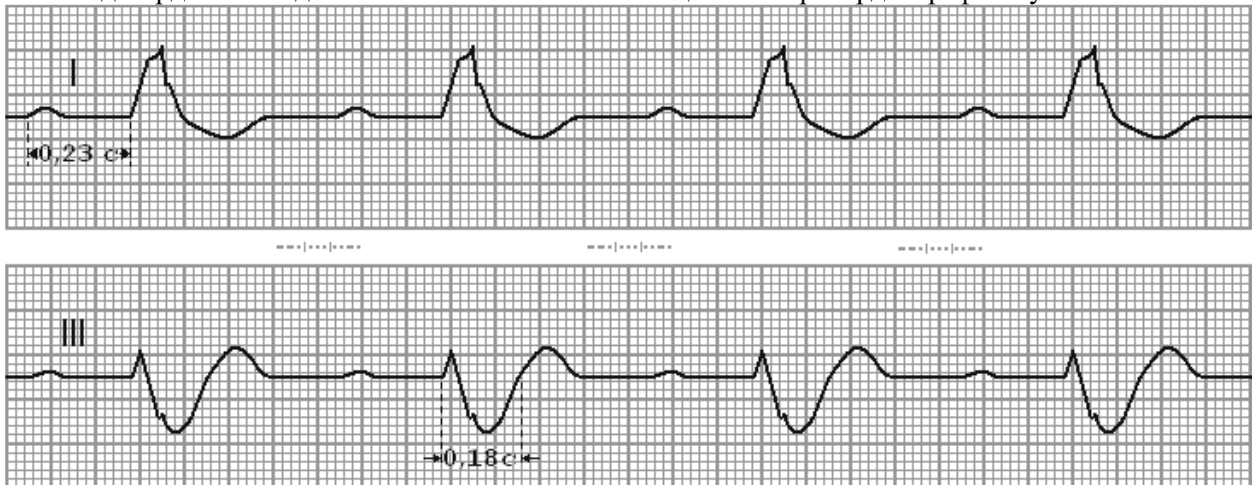


Рис. 27. Неполная трёхпучковая блокада с АВ-блокадой I степени.

При развитии блокады во всех трёх ветвях пучка Гиса развивается полная атриовентрикулярная блокада.

При развитии блокады во всех трёх ветвях пучка Гиса развивается полная атриовентрикулярная блокада.

Приложение 6.

Контрольные вопросы для оценки исходного уровня знаний

| | |
|----|--|
| 1. | Каковы особенности изменения электрической оси сердца в детском и подростковом возрасте? |
| 2. | Определение и механизмы формирования «ювенильных зубцов Т»? |

| | |
|----|---|
| 3. | Особенности проводимости в детском и подростковом возрастах? |
| 4. | Какие изменения на ЭКГ характеризуются как «синдром наджелудочкового гребешка»? |
| 5. | Каковы ЭКГ проявления «синдрома парциального преждевременного возбуждения» у детей и подростков? |
| 6. | Каковы особенности процессов реполяризации в детском и подростковом возрасте (синдром ранней реполяризации желудочков)? |

Практические навыки и уровень усвоения:

| № п/п | Навыки | Уровень освоения |
|-------|---|------------------|
| 4. | Техника регистрации ЭКГ у детей и подростков | ++++ |
| 5. | Клинико-электрокардиографический анализ | +++ |
| 6. | Составление клинико-электрокардиографической ситуации | +++ |

- + - иметь представление;
- ++ - знать;
- +++ - уметь;
- ++++ - владеть методикой.

Конспект лекций

Особенности элементов предсердной части ЭКГ

Зубец Р у детей всех возрастов (и у взрослых) в норме должен быть положительным во всех отведениях, кроме aVR, где он всегда отрицательный. В отведениях III и V1 допускается разный зубец Р: положительный, сглаженный, двухфазный и даже малоотрицательный.

У новорожденных и детей раннего возраста зубец Р в правых грудных отведениях ($V_{1,2}$) выражен лучше, чем в левых грудных ($V_{5,6}$), поскольку у них в норме преобладает правое сердце. С возрастом зубец Р уплощается и уширяется. Так, у детей грудного возраста высота зубца Р может достигать 1/3 зубца R, а у подростков и взрослых — не более 1/8–1/10 зубца R. Длительность зубца Р увеличивается с возрастом:

- в норме у новорожденных и детей грудного возраста — 0,05 с;
- у дошкольников — 0,06 с;
- у школьников — 0,07–0,09 с;
- у взрослых — 0,09–0,1 с.

Особенности элементов желудочковой части ЭКГ

Зубец Q отражает начало возбуждения желудочков, переход возбуждения от правого желудочка к левому. Всегда отрицательный, только при врожденной декстракардии (при обычном расположении электродов) он обращен кверху в I отведении. Наиболее непостоянный зубец ЭКГ, обычно отсутствует почти во всех отведениях. У детей новорожденных и раннего возраста в норме может наблюдаться зубец Q в правых отведениях. Появление выраженного зубца Q в правых отведениях (II, III, $V_{1,2}$) у детей более старшего возраста свидетельствует об увеличении электрической активности правого желудочка, что бывает при его перегрузке, дистрофии и гипертрофии. Выраженный зубец Q в левых отведениях (I, II, aVL, $V_{5,6}$) трактуется как увеличение электрической активности левого желудочка, что может быть при его перегрузке, дистрофии и гипертрофии.

Зубец R образуется при охвате возбуждением обоих желудочков (фаза деполяризации). Состоит из восходящего и нисходящего колен, всегда на-правлен кверху, кроме случаев
Форма А

декстрокардии. Высота его в разных отведениях варьирует от 1 до 35 мм.

Зубец S появляется на ЭКГ в процессе охвата возбуждением базальных отделов желудочков и межжелудочковой перегородки. Так же, как зубец Q, всегда отрицательный и непостоянный.

Зубец T отражает вторую фазу возбуждения миокарда желудочков (процесс реполяризации). В норме у детей и взрослых он всегда положительный в I и II отведениях, лишь у новорожденных этот зубец может быть сглаженным, двухфазным или малоотрицательным. В III отведении зубец T может быть уплощенным и даже отрицательным в любом возрасте. В отведении aVR в норме он всегда отрицательный, а в aVL и aVF — всегда положительный. У взрослых зубец T должен быть положительным во всех грудных отведениях, допускается уплощенный или малоотрицательный зубец T только в отведении V₁. У новорожденных и детей раннего возраста в норме зубец T отрицательный в отведениях V_{1, 2, 3, 4} и положительный в V_{5, 6}. У дошкольников в норме зубец T отрицательный в отведениях V_{1, 2, 3}, у школьников — в V_{1, 2}.

Величина зубца T с возрастом увеличивается. У новорожденных и грудных детей зубец T мало выражен и составляет 1/8–1/10 зубца R, тогда как у взрослых он может достигать 1/3–1/2 R.

Зубец U появляется на ЭКГ у детей с вегетативной дисфункцией, пролапсом митрального клапана, миокардиодистрофией.

Сегмент **PQ** отражает период задержки импульса в АВ соединении, эта задержка распространения возбуждения очень важна для нормальной работы сердца, так как сначала должна происходить систола предсердий, а через некоторое время систола желудочков.

Сегмент **ST** соответствует периоду нахождения обоих желудочков в состоянии возбуждения, должен быть на уровне изолинии, допускается его смещение лишь на ±1 мм. Смещение сегмента ST более 1 мм от изолинии встречается при миокардиодистрофии, перикардите, коронарите. Отсутствие сегмента ST наблюдается при ЭКГ синдроме ранней реполяризации желудочков (СРРЖ).

Сегмент **TP** соответствует диастоле желудочков (процесс реполяризации).

Интервалы и их продолжительности

У детей всех возрастов отмечаются некоторые колебания в длительности сердечных циклов. Однако, если разница между сердечными циклами превышает 0,1 с, то это указывает на нерегулярный синусовый (синатриальный) ритм. У детей часто бывает дыхательная аритмия, т. е. нерегулярный ритм, связанный с актом дыхания (на вдохе ритм учащается, на выдохе — замедляется).

Средняя длительность интервала P–Q в различные возрастные периоды следующая:

- у новорожденных и детей раннего возраста — 0,10–0,12 с;
- у дошкольников — 0,12–0,14 с;
- у школьников — 0,14–0,18 с;
- у взрослых — 0,14–0,20 с.

Комплекс **QRS** характеризует время охвата возбуждением миокарда желудочков (процесс деполяризации). Его длительность с возрастом увеличивается. В норме продолжительность **QRS** равен:

- у новорожденных и детей грудного возраста — 0,04–0,05 с;
- у дошкольников — 0,05–0,06 с;
- у школьников — 0,06–0,08 с;
- у взрослых — 0,06–0,1 с.

Систолический показатель (СП), отражающий процентное выражение систолы сердца в сердечном цикле, рассчитывают по формуле:

$$СП = \frac{QT}{R} \times 100 (\%)$$

Отклонения СП у здоровых детей по сравнению с должной величиной обычно не превышает 5% в обе стороны.

Нормальную (должную) продолжительность интервала QT вычисляют по формуле Базетта:

$$QT = K \sqrt{R-R}$$

где K — коэффициент, равный 0,37 для мужчин; 0,40 для женщин; 0,41 для детей до 6-месячного возраста; 0,38 для детей до 12 лет

Возрастные особенности ЭКГ

Общими отличительными особенностями детской ЭКГ по сравнению с ЭКГ взрослого человека

являются:

- более короткая продолжительность зубцов и интервалов ЭКГ, как следствие более быстрого проведения возбуждения по проводящей системе и миокарду из-за меньших абсолютных размеров сердца ребенка;
- значительные колебания высоты зубцов; абсолютная величина зубцов ЭКГ у детей не имеет самостоятельного значения;
- отклонения электрической оси сердца вправо за счет относительного преобладания правых отделов сердца;
- изменения формы комплекса QRS за счет особенностей соотношения формы и величины зубцов, его составляющих: 1) зазубренность зубцов в III отведении; 2) глубокие зубцы Q во II, III отведениях и в aVF; 3) высокие зубцы R в V_1, V_2 ; 4) картина неполной блокады правой ножки пучка Гиса V_1 ;
- отрицательные зубцы T в III отведении и отведениях V_1-V_4 ;
- синусовая аритмия за счет дыхательной аритмии.

Нарушения автоматизма

Нарушения функции автоматизма могут быть **нотопными** и **гетеротопными**.

При **нотопных** нарушается автоматизм синусового узла, меняется частота и последовательность образования импульсов:

- *синусовая тахикардия — усиление автоматизма;*
- *синусовая брадикардия — угнетение автоматизма;*
- *нерегулярный синусовый ритм — колебание автоматизма.*

При **гетеротопных** нарушениях (**эктопические ритмы и импульсы**) управление ритмом сердца обеспечивается автоматическими центрами II или III порядка, а синусовый узел временно или навсегда прекращает вырабатывать импульсы. К гетеротопным относятся:

- *предсердные ритмы;*
- *ритм атриовентрикулярного соединения;*
- *миграция водителя (источника) ритма;*
- *идиовентрикулярный ритм.*

Синусовая тахикардия (СТ) — увеличение ЧСС в 1 минуту по сравнению с возрастной нормой. На ЭКГ присутствуют все зубцы, укорочены интервалы R–R (укорочение продолжительности сердечного цикла за счет диастолической паузы — сегмента TP) (рисунок 3).

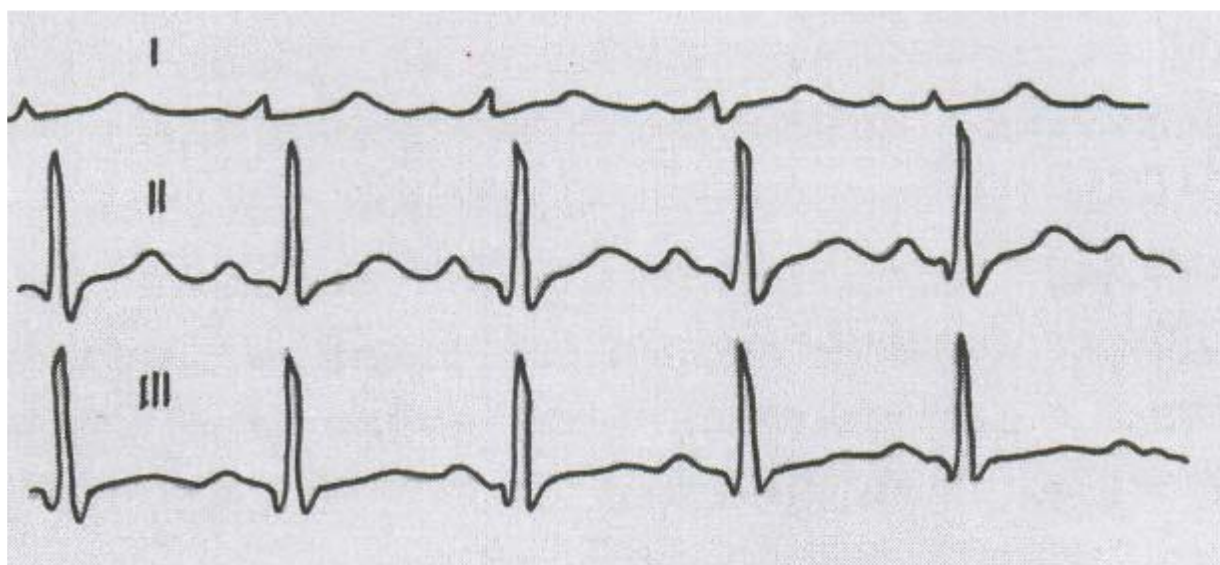


Рисунок 3 — Ускоренный синусовый ритм, ЧСС – 120 в 1 мин., ЭКГ мальчика 10 лет

Причины возникновения СТ разнообразны: усиление тонуса симпатической нервной системы (на ЭКГ появляется сглаженный или отрицательный зубец T, который нормализуется после приема β -адреноблокаторов — положительная обзидановая проба); непосредственные воздействия на

синусовый узел (повышенной температуры тела, токсинов, различных препаратов, ишемии — миокардиодистрофии, миокардиты, сердечная недостаточность). СТ носит компенсаторный характер при артериальной гипотензии, железодефицитной анемии, дыхательной гипоксии. Ригидная СТ может быть одним из симптомов тиреотоксикоза. Редко встречается конституциональная, или наследственная, СТ.

Синусовая брадикардия (СБ) — замедление сердечного ритма по сравнению с возрастной нормой. На ЭКГ присутствуют все зубцы, удлинены интервалы P–P (R–R), удлинена диастолическая пауза (рисунок 4).

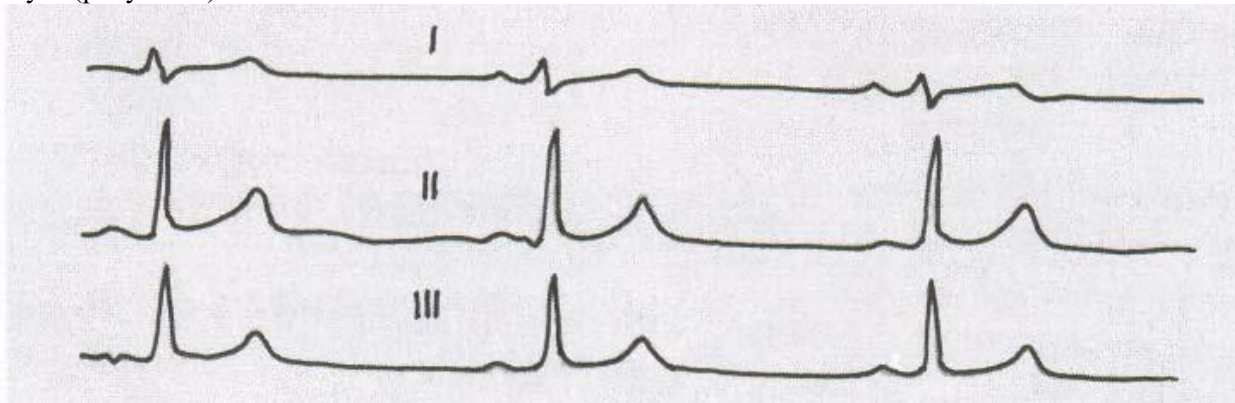


Рисунок 4 — ЭКГ мальчика 12 лет с СВД. Замедленный синусовый ритм

Причины СБ: подавление тонуса симпатической нервной системы (гипотиреоз); повышение тонуса блуждающего нерва при поражении ЦНС (менингоэнцефалиты, опухоли мозга, кровоизлияния в мозг); поражение самого синусового узла под влиянием токсинов или лекарственных средств (сердечных гликозидов, препаратов калия, гипотензивных средств, β -адреноблокаторов). Наиболее частой причиной СБ у детей школьного возраста является синдром вегетативной дисфункции с ваготонией, что подтверждается функциональной пробой ЭКГ с атропином. Физиологическая брадикардия встречается у тренированных людей, спортсменов, во время сна.

Нерегулярный синусовый ритм (нестабильный синусовый ритм, синусовая аритмия) заключается в изменении последовательности образования импульсов в синусовом узле. Различают две формы синусовой аритмии: связанную (циклическую) и несвязанную (нециклическую, истинную) с актом дыхания — необходимо регистрировать ЭКГ после неглубокого вдоха, выдоха и кратковременной задержки дыхания. На ЭКГ неодинаковые диастолические паузы (сегменты TP) и соответственно различные интервалы R–R, отличающиеся друг от друга более чем на 0,1с. (рисунок 5).

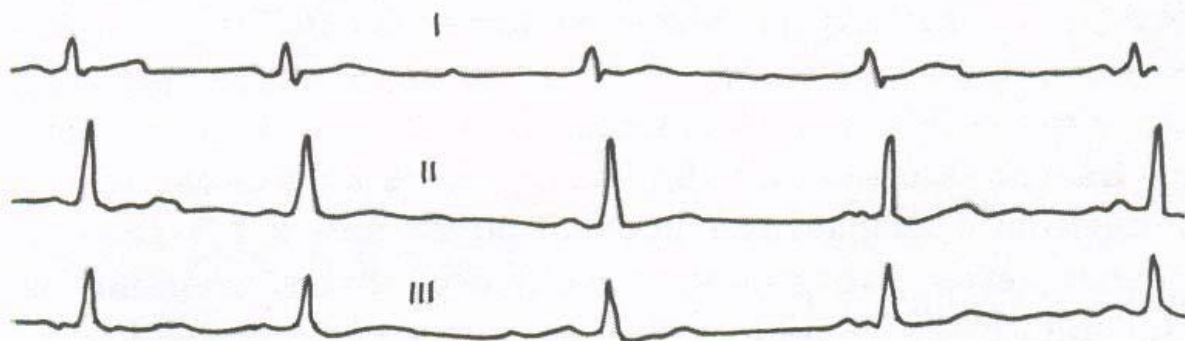


Рисунок 5 — ЭКГ мальчика 11 лет. Нерегулярный синусовый ритм

Причины нерегулярного синусового ритма: поражение синусового узла воспалительным или дистрофическим процессом (миокардит, миокардиодистрофия). У детей школьного возраста — синдром вегетативной дисфункции, выраженная дыхательная аритмия (на вдохе ритм учащается, на выдохе замедляется).

Гетеротопные ритмы определяются при поражении синусового узла или подавлении его активности. Возможности эктопических центров значительно ниже возможностей доминантного (синусового) центра. Они уменьшаются по мере удаления эктопического центра от синусового узла.

Предсердные ритмы исходят из пейсмекеров, расположенных в проводниковых путях предсердий. Причиной возникновения является нарушение вегетативной обеспеченности синусового узла, воспалительные и дистрофические изменения в миокарде, нарушение питания синусового узла (сужение питающей артерии). На ЭКГ — изменение зубца Р и относительная брадикардия. Различают *верхнепредсердный* (зубец Р уменьшен и приближен к желудочковому комплексу), *среднепредсердный* (зубец Р уплощенный или двухфазный), *нижнепредсердный* (зубец Р отрицательный во многих отведениях) ритмы (рисунок 6).

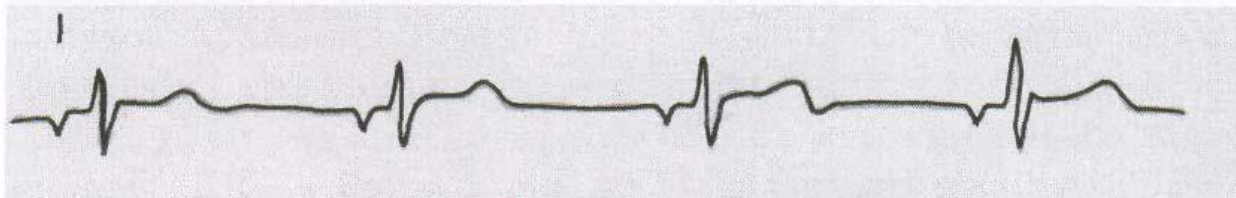


Рисунок 6 — Нижнепредсердный ритм у мальчика 5 лет на фоне текущего ревматического миокардита

Миграция водителя (источника) ритма возникает при ослаблении деятельности пейсмекера синусового узла и наличии механизма риентри (кругового движения волны возбуждения). Предсердные ритмы могут смениться миграцией водителя ритма. На ЭКГ — зубец Р то положительный, то уплощенный, то отрицательный в пределах одного и того же отведения, интервалы R–R неодинаковые. Миграция водителя ритма часто встречается у детей с вегетативной дисфункцией, может быть при миокардите, миокардиодистрофии (рисунок 7).

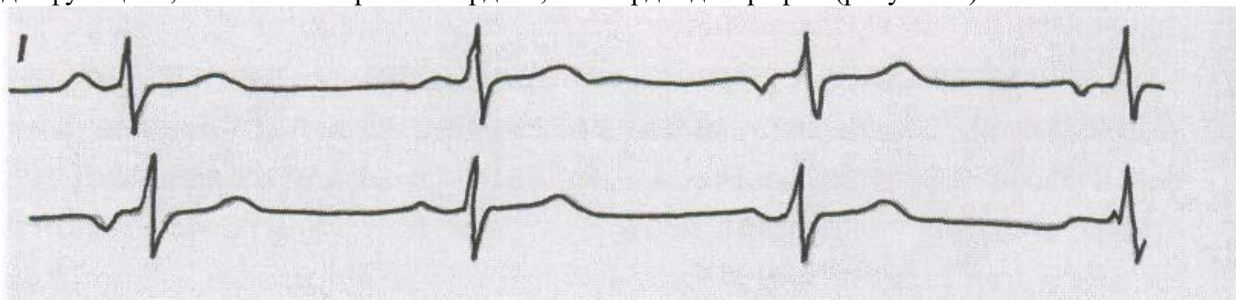


Рисунок 7 — Миграция источника ритма у ребенка 5 лет на фоне ревматического миокардита

Ритм атриовентрикулярного соединения связан с угнетением пейсмекеров синусового узла и предсердий, при этом источником ритма являются пейсмекеры, расположенные в нижней трети атриовентрикулярного (АВ) соединения или в верхнем отделе ствола пучка Гиса. На ЭКГ — брадикардия, зубец Р отсутствует или отрицательный, расположен после желудочкового комплекса перед зубцом Т; нередко отрицательный зубец Р наслаивается на зубец Т и деформирует его.

Ритм АВ соединения — серьезное нарушение ритма, наблюдается у детей с тяжелыми миокардитами (врожденными или приобретенными), при лекарственных отравлениях сердечными гликозидами, антиаритмическими препаратами (рисунок 8).




Рисунок 8 — Ритм АВ соединения у девочки 14 лет с тяжелым отравлением дигоксином. Видна также депрессия сегмента ST и зубца Т

Идиовентрикулярный (желудочковый) ритм наблюдается в терминальных состояниях, когда электрические импульсы возникают в области левого или правого желудочка, так как пейсмекеры вышележащих отделов проводниковой системы не работают. Выраженная брадикардия: ЧСС 20–40 ударов в минуту. На ЭКГ зубец Р отсутствует, желудочковые комплексы уширены и деформированы. Идиовентрикулярный ритм встречается при тяжелых воспалительных и токсических поражениях миокарда — не-обходим искусственный водитель ритма.

Нарушения возбудимости

Нарушение ритма сердца у детей встречается у новорожденных со структурными нарушениями сердца в 51% , В 57 – 77% случаев подростков и 56% взрослых.

В любом участке проводящей системы сердца (в предсердиях, желудочках, атриоventрикулярной области) могут возникать добавочные (гетеротопные или эктопические) очаги возбуждения, способные вызывать преждевременное сокращение сердца еще до окончания нормальной диастолической паузы. Такое сокращение получило название экстрасистолии.

Экстрасистолия — преждевременное внеочередное возбуждение сердца, обусловленное поступлением импульса из эктопического очага.

В настоящее время основным механизмом экстрасистолии считают механизм повторного входа волны возбуждения (re-entry). Считают, что механизм re-entry является наиболее частой причиной не только экстрасистолии, но и пароксизмальной тахикардии, мерцательной аритмии. Возникает так называемая электрическая неомогенность сердечной мышцы, которая нередко проявляется неодинаковой скоростью проведения электрического импульса в различных участках сердца и развитием однонаправленных блокад проведения. Таким образом, происходит повторный вход волны возбуждения в те отделы миокарда, которые только что вышли из состояния рефрактерности, в результате чего наступает преждевременное внеочередное возбуждение сердца — экстрасистола.

Экстрасистолия — одно из самых частых нарушений ритма сердца у детей, часто носит функциональный характер. Нередко экстрасистолия появляется в результате воспалительного или дистрофического поражения миокарда, нарушения кровоснабжения сердечной мышцы, при нарушениях электролитного обмена, интоксикациях, гормональных расстройствах.

По месту возникновения экстрасистолы делятся на **наджелудочковые** (синатриальные, предсердные, атриоventрикулярные) и **желудочковые**.

Экстрасистолы могут быть *единичными* и *парными*, если подряд регистрируются две экстрасистолы, о *групповой* экстрасистолии говорят в том случае, когда подряд следует три и более экстрасистолы.

Экстрасистолы могут быть *монотопными*, исходящими из одного эктопического очага, и *политопными*, обусловленными функционированием нескольких эктопических очагов образования экстрасистолы.

Правильное чередование экстрасистол с нормальными циклами P–QRST свидетельствует об аллоритмической экстрасистолии (*аллоритмии*).

Различают *ранние* экстрасистолы — экстрасистола следует за зубцом Т предыдущего сокращения или отстоит от него не более чем на 0,05 с, *сверхранние* — комплекс QRS экстрасистолы наслаивается на зубец Т предыдущего сокращения, *поздние* — последние появляются в середине диастолы.

Интервал сцепления — это расстояние от предшествующего экстрасистоле очередного цикла P–QRST основного ритма до экстрасистолы. При предсердной экстрасистолии интервал сцепления измеряется от начала зубца P, предшествующего экстрасистоле цикла, до начала зубца P экстрасистолы; при экстрасистолии желудочковой и из АВ-соединения — от начала комплекса QRS, предшествующего экстрасистоле, до начала комплекса QRS экстрасистолы.

Компенсаторная пауза — это расстояние от экстрасистолы до следующего за ней цикла P–QRST основного ритма. Различают полные (при желудочковой экстрасистолии) и неполные компенсаторные паузы (при экстрасистолии предсердной и из АВ-соединения) (рисунок 9).

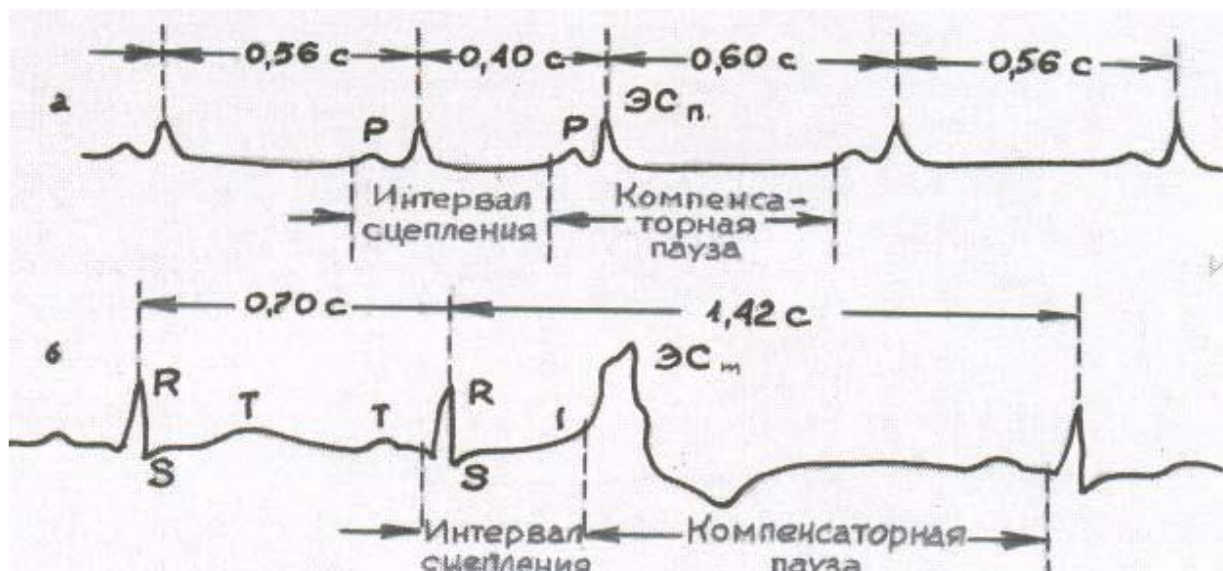


Рисунок 9 — Интервалы сцепления и длительности компенсаторной паузы при предсердной (а) и желудочковой (б) экстрасистолии

Синоатриальные экстрасистолы редко встречаются и диагностируются у детей. При данных экстрасистолах импульс образуется в периферических клетках синусового узла и обычный комплекс P–QRST характеризуется лишь преждевременным появлением, что трудно отличить от синусовой аритмии.

Предсердные экстрасистолы. Изменения на ЭКГ зависят от того, где расположен патологический очаг возбуждения: в правом или левом предсердии, в верхней, средней или нижней трети предсердия.

Наиболее характерными электрокардиографическими признаками предсердной экстрасистолии являются:

- внеочередное появление экстрасистолического зубца P и следующего за ним комплекса QRST;
- зубец P положительный, если очаг возбуждения расположен в верхней трети предсердия и отрицательный, если в нижней трети;
- если экстрасистолия возникает в средней трети предсердия, то возникает деформация зубца P или же он становится двухфазным;
- наличие неизмененного экстрасистолического желудочкового комплекса QRS;
- укорочение интервала PQ наблюдается при расположении очага возбуждения в нижней трети предсердия;
- удлинение интервала PQ регистрируется при ранних предсердных экстрасистолах, когда экстрасистолический импульс совсем не проводится к желудочкам, так как застаёт атриовентрикулярный узел в состоянии абсолютной рефрактерности; на ЭКГ при этом фиксируется преждевременный экстрасистолический зубец P, после которого отсутствует комплекс QRST. Данное явление получило название **блокированная предсердная экстрасистола**;
- неполная компенсаторная пауза после экстрасистолы.

Различные варианты предсердных экстрасистол представлены на рисунке 10.

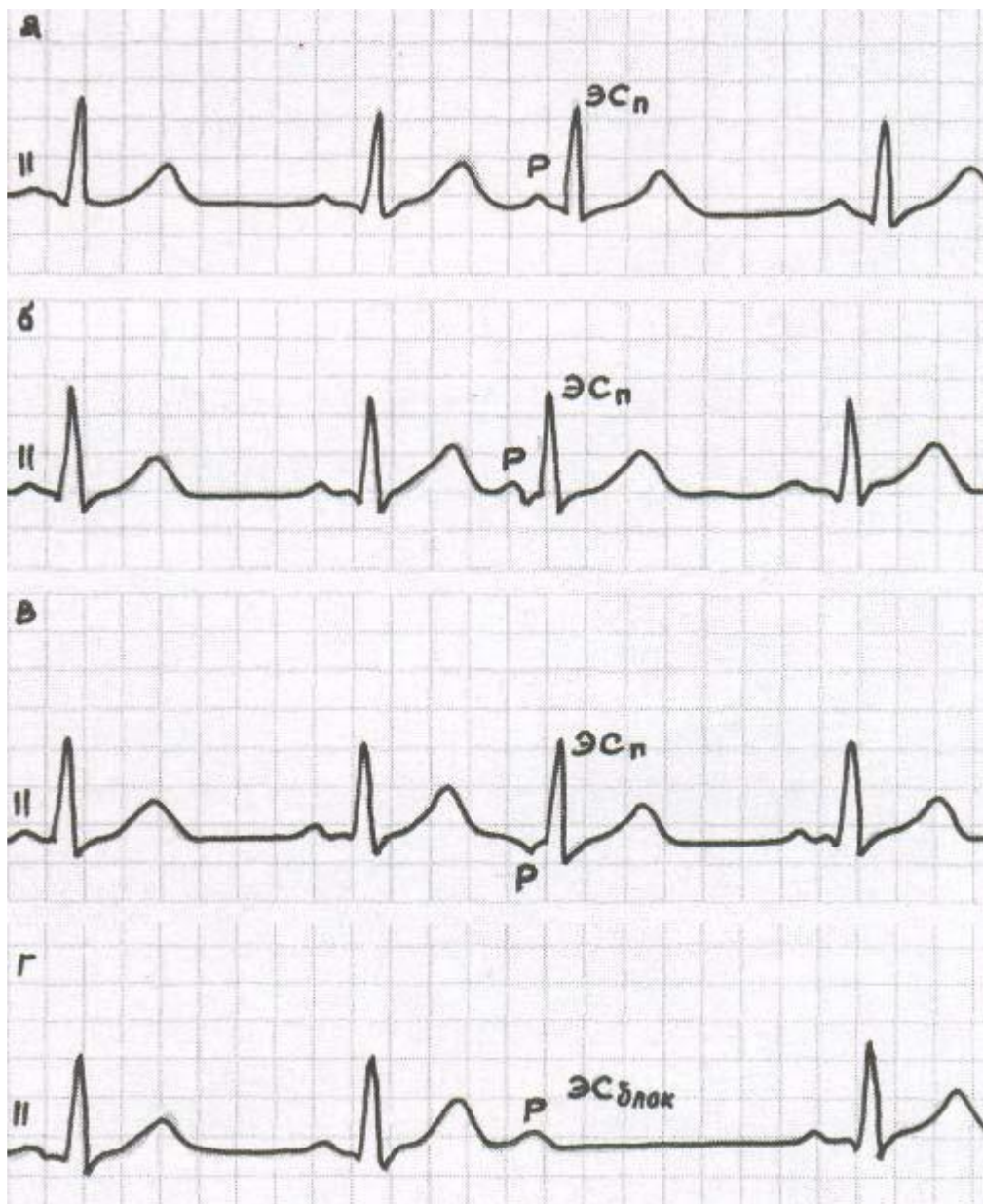


Рисунок 10 — ЭКГ при предсердной экстрасистолии: из верхней трети предсердия (а), из средней трети предсердия (б), из нижней трети предсердия (в), блокированная предсердная экстрасистола (г)

Экстрасистолы из атриовентрикулярного соединения. Эктопический очаг возбуждения, возникающий в атриовентрикулярном соединении, распространяется в двух направлениях: сверху вниз по проводящей системе желудочков и желудочкам (экстрасистолический желудочковый комплекс QRS не изменен) и ретроградно снизу вверх по атриовентрикулярному узлу и предсердиям (отрицательный в отведениях II, III, aVF и положительный в отведении aVR зубец P может предшествовать желудочковому комплексу, сливаться или следовать за ним).

Наиболее характерными электрокардиографическими признаками экстрасистолии из атриовентрикулярного соединения являются:

- внеочередное появление неизмененного желудочкового комплекса QRS;
- отрицательный зубец P в отведениях II, III, aVF после экстрасистолического комплекса QRS или отсутствие зубца P (слияние P и QRS);
- неполная компенсаторная пауза после экстрасистолы.

Различные виды экстрасистол из атриовентрикулярного соединения представлены на рисунке 11.

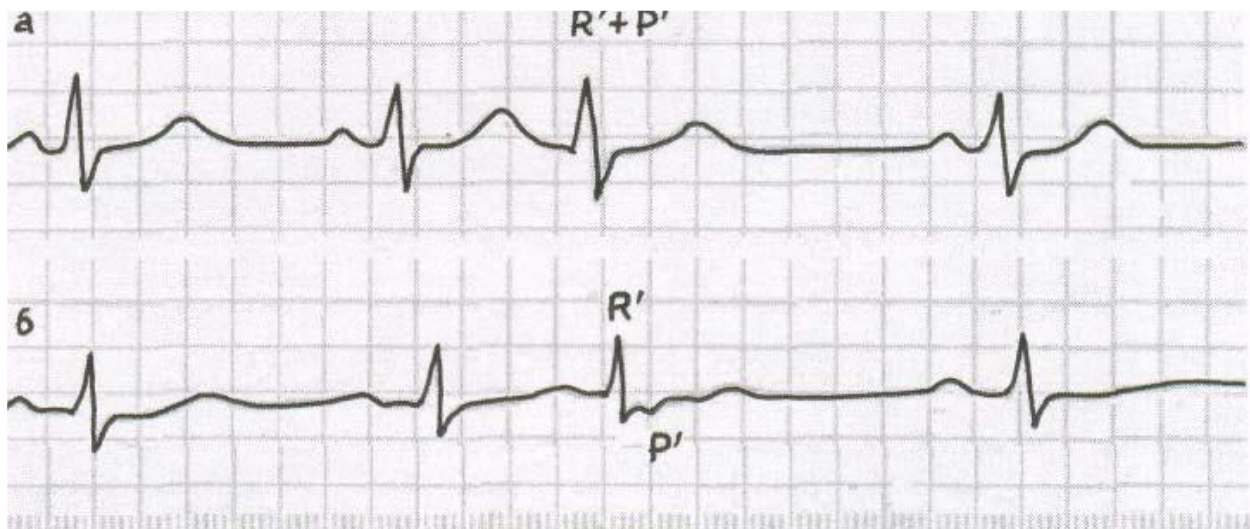


Рисунок 11 — ЭКГ при экстрасистолии из атриовентрикулярного соединения: распространение эктопического очага возбуждения сверху вниз по проводящей системе желудочков и желудочкам (а) и ретроградно снизу вверх по атриовентрикулярному узлу и предсердиям (б)

Желудочковая экстрасистолия. Источником желудочковой экстрасистолии в большинстве случаев являются разветвления пучка Гиса и волокна Пуркинье, приводящие к значительному нарушению процесса распространения волны возбуждения по правому и левому желудочкам, что сопровождается значительным увеличением общей продолжительности экстрасистолического желудочкового комплекса QRS и его деформацией.

Наиболее характерными электрокардиографическими признаками желудочковой экстрасистолии являются:

- отсутствие зубца Р перед желудочковой экстрасистолой;
- деформация и расширение появляющегося внеочередного комплекса QRS;
- расположение интервала ST и зубца Т экстрасистолы дискордантно направлению основного зубца комплекса QRS;
- полная компенсаторная пауза после экстрасистолы.

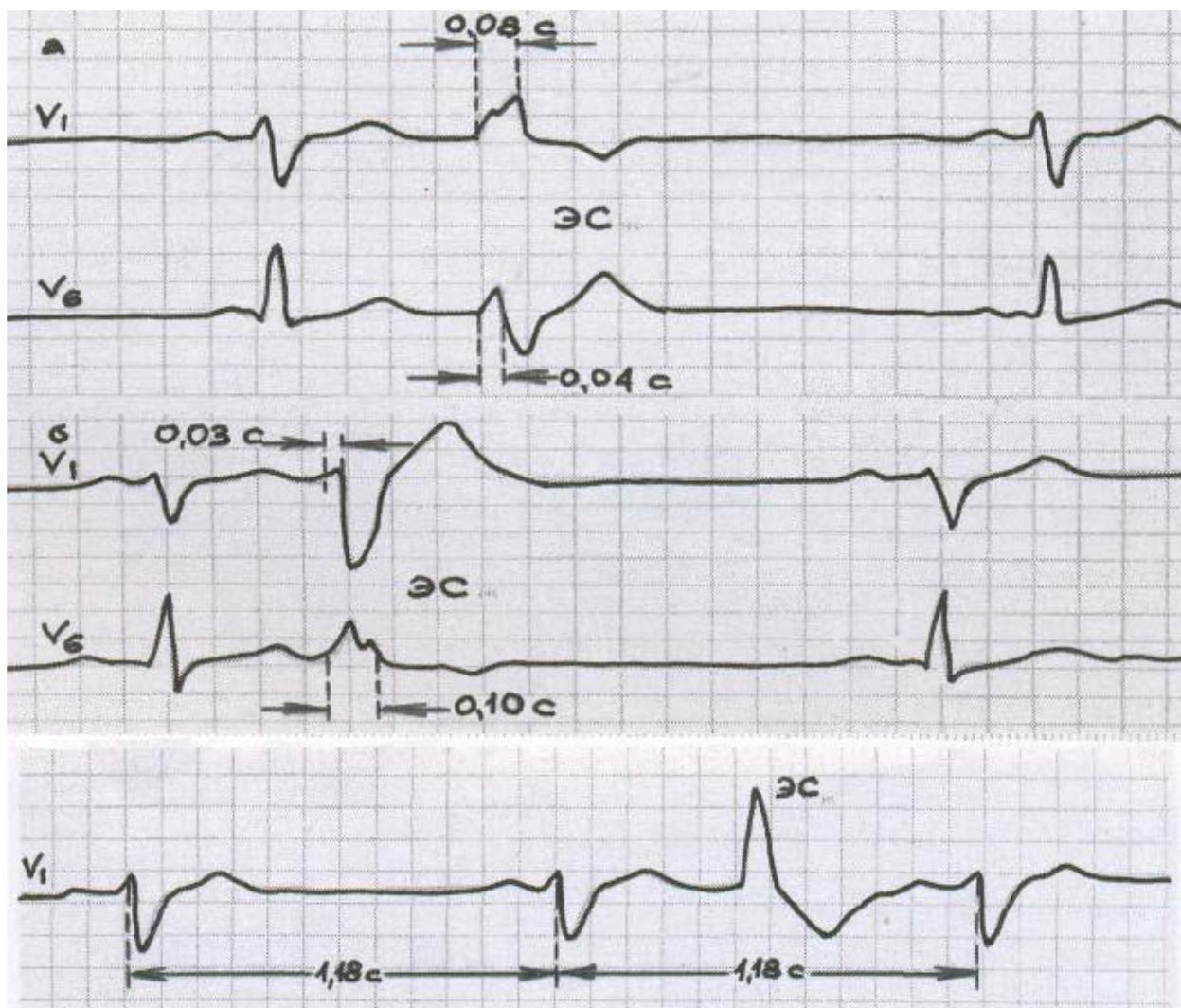
Различают лево- и правожелудочковые экстрасистолы. Главное значение в решении вопроса о локализации эктопического очага возбуждения имеет анализ грудных отведений ЭКГ.

При правожелудочковых экстрасистолах левый желудочек охватывается возбуждением позже правого. Зубец R экстрасистолы в I отведении высокий, в III — низкий, зубец Т и сегмент ST имеют направление, обратное зубцу R. В левых грудных отведениях (V_{5-6}) зубец R высокий, широкий, зазубренный, а зубец S отсутствует, в правых грудных отведениях (V_{1-2}) главный зубец желудочкового комплекса направлен вниз (S или Q).

При левожелудочковых экстрасистолах правый желудочек охватывается возбуждением позже левого. Зубец R в правых грудных отведениях (V_{1-2}) высокий, широкий, зазубренный, в левых грудных отведениях (V_{5-6}) чаще всего низкий, встречается глубокий, зазубренный, расщепленный зубец S.

При ранних желудочковых экстрасистолах импульс, появившейся своевременно в синусовом узле, может прийти к желудочкам, когда они уже вышли из полного рефрактерного периода. В этих случаях желудочковая экстрасистола располагается между двумя нормально возникшими сокращениями и называется **вставочной (интерполированной)**.

Различные варианты желудочковых экстрасистол представлены на рисунке 12.



Ри

сунк 12 — ЭКГ при желудочковой экстрасистолии: левожелудочковой (а), правожелудочковой (б), вставочной (интерполированной) (в)

Пароксизмальная тахикардия — это внезапно начинающийся и внезапно заканчивающийся приступ учащения сердечных сокращений (в 2–3 раза превышающий возрастные показатели) при сохранении в большинстве случаев правильного регулярного ритма. Он обусловлен частыми эктопическими импульсами, исходящими из предсердий, атриовентрикулярного соединения или из желудочков.

Механизмы развития пароксизмальной тахикардии сходны с механизмами возникновения экстрасистолии, поскольку сам приступ пароксизмальной тахикардии можно рассматривать как длинный ряд следующих одна за другой с большой частотой экстрасистол, источником которых является путь повторного входа или эктопический очаг возбуждения.

В возникновении приступов пароксизмальной тахикардии определенное значение играют кардиальные (миокардиты, пороки сердца, аномалии развития проводящей системы сердца) и экстракардиальные (симпатикотония, рефлекторное воздействие) причины.

Приступ пароксизмальной тахикардии может продолжаться от несколько секунд до несколько дней. Во время приступа больные ощущают резкое сердцебиение, чувство стеснения в груди, слабость. Кожные покровы бледные, при длительном приступе появляется цианоз. Может наблюдаться набухание и пульсация шейных вен. При этом у детей старшего возраста в отличие от детей первого года жизни даже длительные приступы редко приводят к сердечной недостаточности.

Пароксизмальная тахикардия может быть *врожденной* и *приобретенной*. В зависимости от расположения эктопического очага различают разные формы пароксизмальной тахикардии: **суправентрикулярную** (*предсердную и атриовентрикулярную*) и **желудочковую**.

Предсердная пароксизмальная тахикардия. Наиболее характерными электрокардиографическими признаками предсердной пароксизмальной тахикардии являются:

- внезапно начинающийся и внезапно заканчивающийся приступ учащенного сердцебиения (в 2–3 раза превышающий возрастную норму) при сохранении правильного ритма;
- наличие перед каждым неизменным желудочковым комплексом QRS сниженного, деформированного, двухфазного или отрицательного зубца P;
- в редких случаях наблюдается ухудшение атриовентрикулярной проводимости с развитием атриовентрикулярной блокады I–II степени с периодическими выпадениями отдельных комплексов QRS.

Предсердная пароксизмальная тахикардия представлена на рисунке 13.

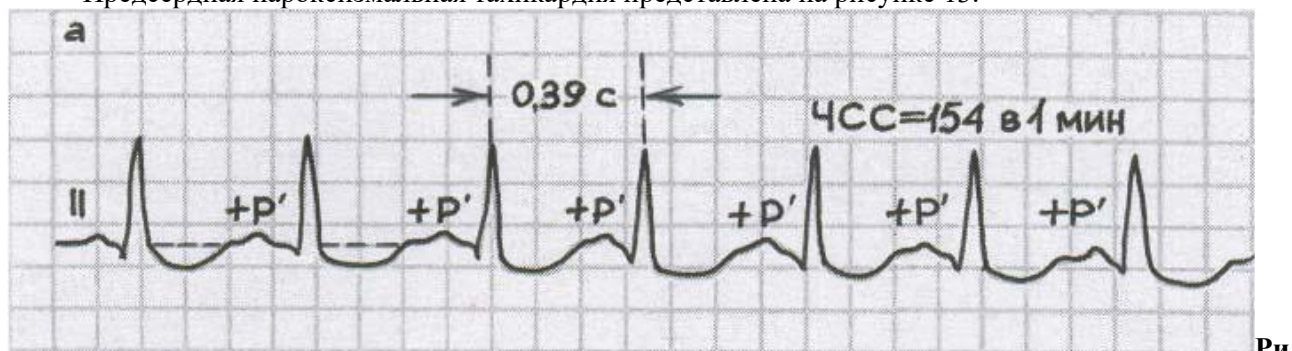


Рисунок 13 — ЭКГ при предсердной пароксизмальной тахикардии

Пароксизмальная тахикардия из атриовентрикулярного соединения. Электрокардиографические признаки этой формы пароксизмальной тахикардии очень схожи с таковыми при предсердной пароксизмальной тахикардии.

Наиболее характерными электрокардиографическими признаками пароксизмальной тахикардии из атриовентрикулярного соединения являются:

- внезапно начинающийся и внезапно заканчивающийся приступ учащенного сердцебиения (в 2–3 раза превышающий возрастную норму) при сохранении правильного ритма;
- наличие в отведениях II, III, aVF отрицательных зубцов P, расположенных позади комплексов QRS или сливающихся с ними и не регистрирующихся на ЭКГ.

Пароксизмальная тахикардия из атриовентрикулярного соединения представлена на рисунке 14.

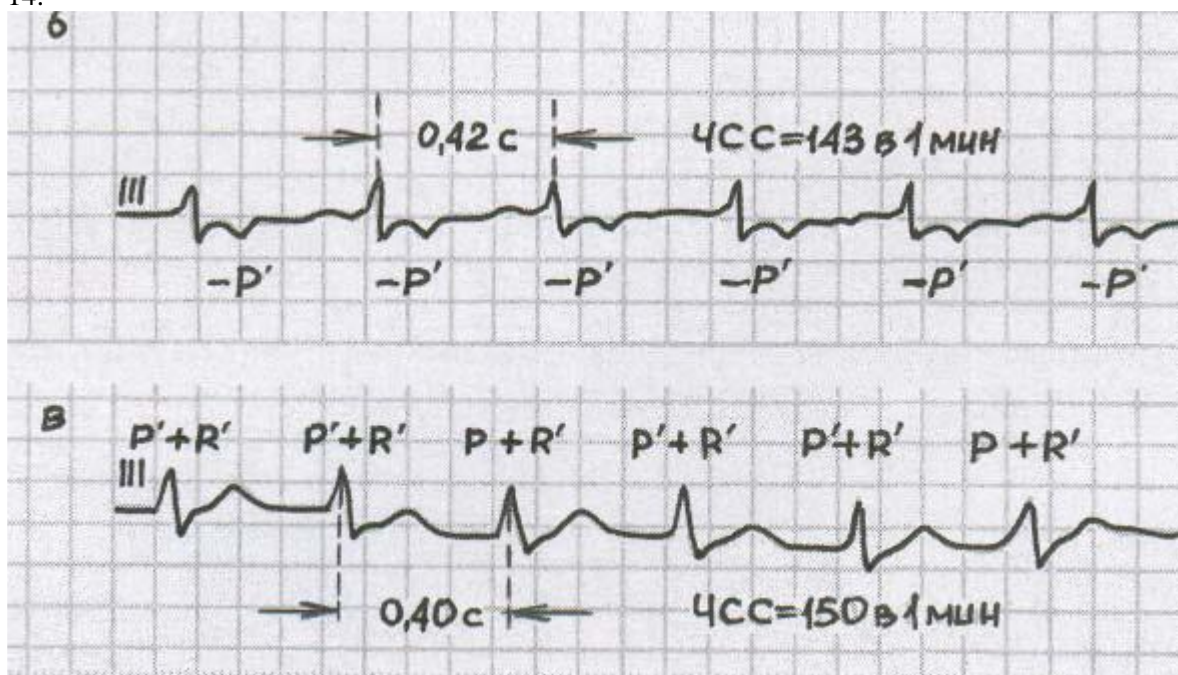


Рисунок 14 — ЭКГ при пароксизмальной тахикардии из атриовентрикулярного соединения: с предшествующим возбуждением желудочков и последующим ретроградным возбуждением предсердий (а), с одновременным

возбуждением предсердий и желудочков (б)

Желудочковая пароксизмальная тахикардия. Наиболее характерными электрокардиографическими признаками желудочковой пароксизмальной тахикардии являются:

- внезапно начинающийся и внезапно заканчивающийся приступ учащенного сердцебиения (в 2–3 раза превышающий возрастную норму) при сохранении в большинстве случаев правильного ритма;
- деформация и расширение комплекса QRS с дискордантным расположением сегмента S-T и зубца T;

наличие атриовентрикулярной диссоциации, т.е. полного разобщения частого ритма желудочков (комплекса QRS) и нормального ритма предсердий (зубец P) с изредка регистрирующимися одиночными комплексами QRST синусового происхождения.

Желудочковая пароксизмальная тахикардия представлена на рисунке 15.

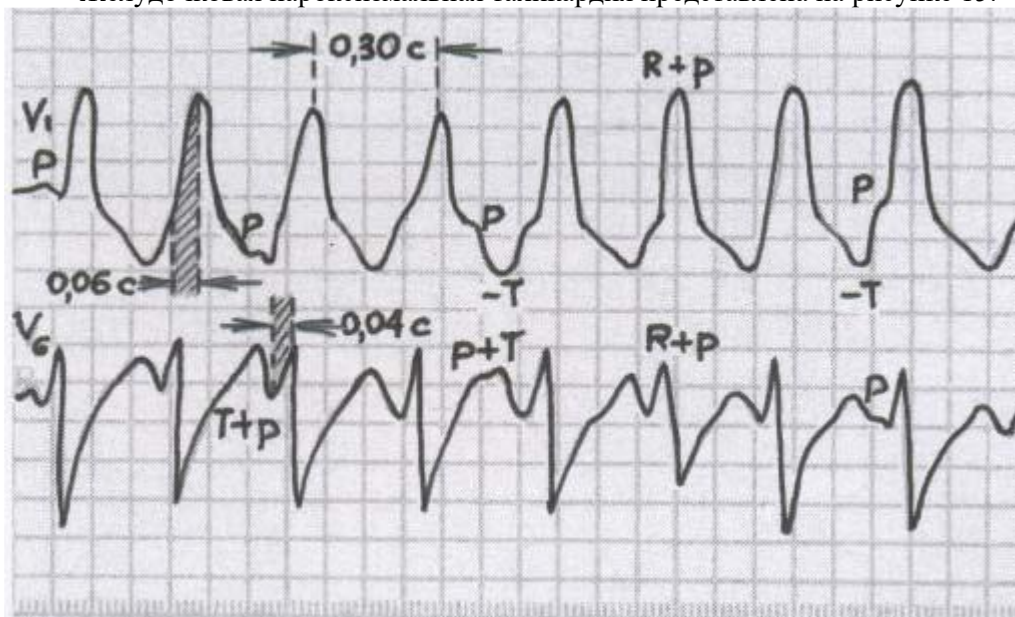


Рисунок 15 — ЭКГ при желудочковой пароксизмальной тахикардии

Нарушения проводимости

Нарушения функции проводимости можно разделить на две основные группы:

- замедление проведения электрического импульса — блокады сердца;
- ускорение проведения электрического импульса — синдромы преждевременного возбуждения желудочков.

Блокады сердца

Основные причины:

- кардиты;
- врожденные пороки сердца;
- исходы перенесенных заболеваний сердца и оперативных вмешательств;
- ваготония.

Классификация блокад

I. Синоатриальная блокада (СА-блокада)

СА-блокада — это нарушение проведения электрического импульса от синусового узла к предсердиям.

СА-блокада развивается у детей с миокардитом или миокардиодистрофией (часто в сочетании с другими нарушениями ритма), при интоксикации и отравлении некоторыми лекарственными препаратами (сердечными гликозидами, В-адреноблокаторами, кордароном). Может встречаться у детей школьного возраста на фоне СВД с ваготонией.

Клинически (при выпадении подряд нескольких сокращений желудочков) проявляется головокружением, обмороком, «замиранием» в сердце.

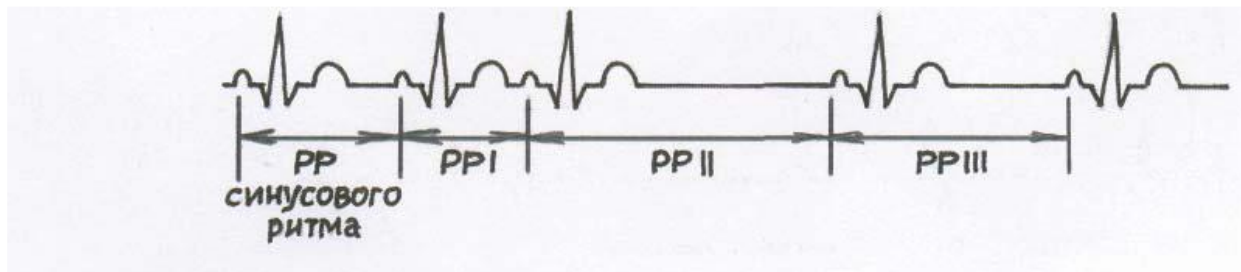
Признаки на ЭКГ:

Форма А

1. *СА-блокада I степени* на ЭКГ определить трудно, поскольку практически невозможно зафиксировать момент возбуждения синусового узла.

2. *СА-блокада II степени I типа* (с периодами Самойлова-Венкебаха) характеризуется наличием специфических «триплетов», в которых (рисунок 16):

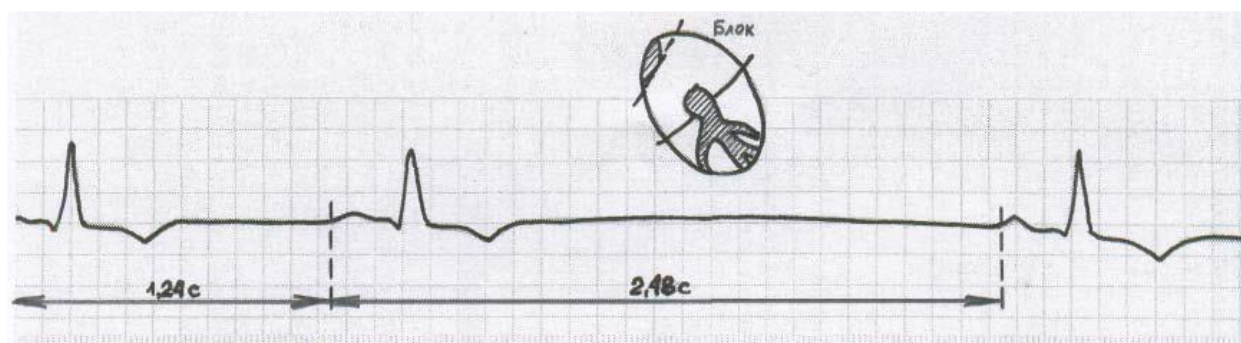
- первый интервал PP меньше или равен интервалу PP синусового ритма;
- второй интервал PP в 1,5–2 раза больше интервала PP синусового ритма;
- третий интервал PP больше первого интервала PP, но меньше второго.



Ри

сунок 16 — СА-блокада II степени I типа

3. *СА-блокада II степени II типа* характеризуется периодическим, полным выпадением сердечных циклов (зубцов P и комплекса QRST) и в моменты таких выпадений интервал PP обычно в 2 раза больше интервала PP синусового ритма. При этом других колебаний интервалов PP не определяется (рисунок 17).



Ри

сунок 17 — СА-блокада II степени II типа

4. *СА-блокада III степени* — на ЭКГ регистрируют замещающий эктопический ритм.

II. Внутривердечная блокада (ВВ-блокада)

ВВ-блокада — это нарушение проведения электрического импульса по проводящей системе предсердий.

У детей обычно встречается неполная ВВ-блокада.

Признаки на ЭКГ.

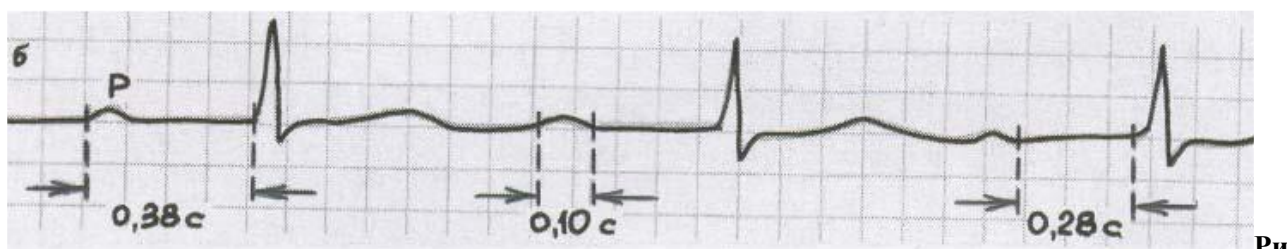1. Интервал P > 0,1 с.;
2. Зубец P — деформированный, расщепленный, низкоамплитудный, с миграцией зубченности.

III. Атриовентрикулярная блокада (АВ-блокада)

АВ-блокада — это нарушение проведения электрического импульса от предсердий к желудочкам.

1. *АВ-блокада I степени* — увеличение интервала PQ (у детей — 0,18 с и более).

АВ-блокада I степени у практически здоровых детей является признаком повышенных парасимпатических влияний на ритм сердца. При удлинении интервала PQ более 0,24 с со временем может развиться дилатация камер сердца (рисунок 18).



Ри

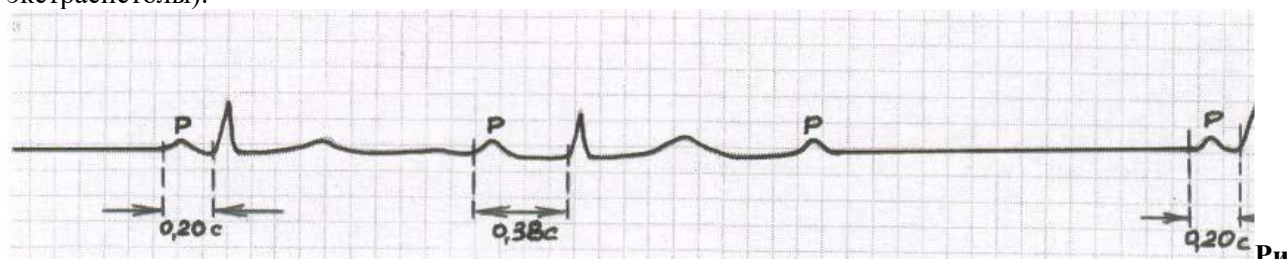
сунок 18 — АВ-блокада I степени

2. АВ-блокада II степени I типа (Мобитца) — постепенное, от одного комплекса к другому, замедление проводимости по АВ-соединению, вплоть до полной задержки электрического импульса (рисунок 19).

Признаки на ЭКГ:

- удлинение интервала PQ к выпадающему комплексу QRS;

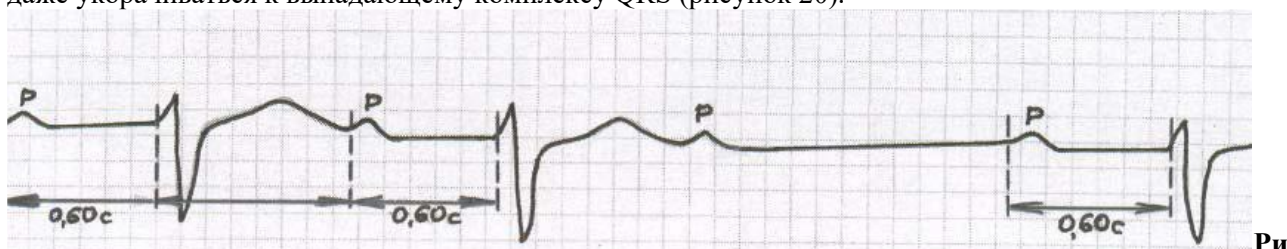
• зубец P выпадающего комплекса QRS — не преждевременный (в отличие от заблокированной экстрасистолы).



Ри

сунок 19 — АВ-блокада II степени I типа (Мобитца)

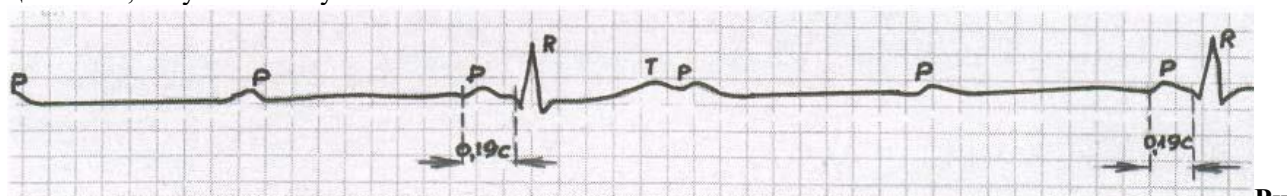
3. АВ-блокада II степени II типа (Мобитца) — выпадение желудочковых сокращений не сопровождается постепенным удлинением интервала PQ, который может оставаться нормальным или даже укорачиваться к выпадающему комплексу QRS (рисунок 20).



Ри

сунок 20 — АВ-блокада II степени II типа (Мобитца)

4. АВ-блокада II степени III типа — неполная АВ-блокада высокой степени, при которой на ЭКГ выпадает либо каждый второй (2:1), либо два и более подряд желудочковых комплекса (блокады 3:1, 4:1 и т.д.) (рисунок 21). Данное состояние приводит к выраженной брадикардии, на фоне которой могут возникать расстройства сознания — приступы Морганьи-Адамса-Стокса — с судорогами, цианозом, отсутствием пульса.



Ри

сунок 21 — АВ-блокада II степени III типа, 3:1

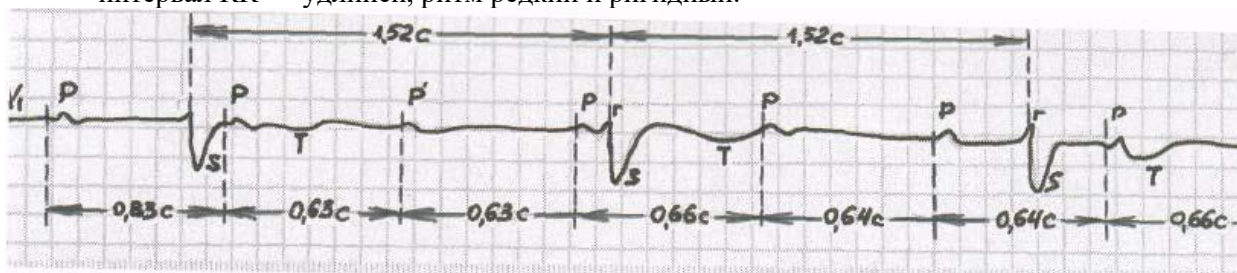
У практически здоровых детей АВ-блокады II степени не встречается. Нередко АВ-блокада II степени II типа регистрируется после хирургической коррекции ВПС и при развитии миокардита.

5. АВ-блокада III степени — полная АВ-блокада, при которой происходит разобщение предсердного (чаще синусового) и желудочкового (чаще атриовентрикулярного) ритмов (рисунок 22).

Признаки на ЭКГ:

- зубец P, как правило, положительный, «садится — где хочет»;

- интервал PP меньше интервала RR (в отличие от АВП);
- интервал RR — удлинен, ритм редкий и ригидный.



Ри

сунок 22 — АВ-блокада III степени

Полная АВ-блокада может быть врожденной и приобретенной. Врожденная полная АВ-блокада нередко встречается у новорожденных, перенесших поздний врожденный кардит. Причиной возникновения полной АВ-блокады часто являются миокардиты, перенесенные хирургические операции, реже первичное дегенеративное поражение проводящей системы сердца — болезнь Ленегра (дефект в гене SCN5A третьей хромосомы) и на фоне склероза и кальцификации в области межжелудочковой перегородки, створок митрального и аортального клапанов — болезнь Лева.

Вследствие нарушения внутрисердечной гемодинамики растягиваются камеры сердца, замедляется общее кровообращение, ухудшается питание миокарда, а также других органов и систем. Дети отстают в физическом, а затем и в психическом развитии. Может осложниться сердечной недостаточностью, приступами Морганьи-Адамса-Стокса.

Синдром Фредерика — синдром характеризующийся сочетанием полной АВ-блокады с мерцанием или трепетанием предсердий. При этом комплексы QRS часто аберрантные.

IV. Внутривердочковые блокады (блокады ножек пучка Гиса)

У детей встречаются как изолированные блокады ножек пучка Гиса (правой, передней левой и задней левой), так и их сочетание. Диагноз внутривердочковых блокад устанавливают только по ЭКГ.

Внутривердочковые блокады возникают у детей на фоне миокардита (могут быть переходящими). Стойкие блокады ножек пучка Гиса выявляются у детей с миокардиодистрофией и кардиосклерозом, ВПС (оперированным и неоперированным).

1. *Неполная блокада правой ножки пучка Гиса* (синдром «замедленно-го возбуждения правого наджелудочкового гребешка») в большинстве случаев рассматривается как вариант возрастной нормы, с возрастом обычно исчезает (рисунок 23).

Признаки на ЭКГ:

- деформация комплекса QRS в III и V_1 (иногда в $V_2 - V_4$);
 - нормальная длительность интервала QRS;
 - изменчивость зубца T.

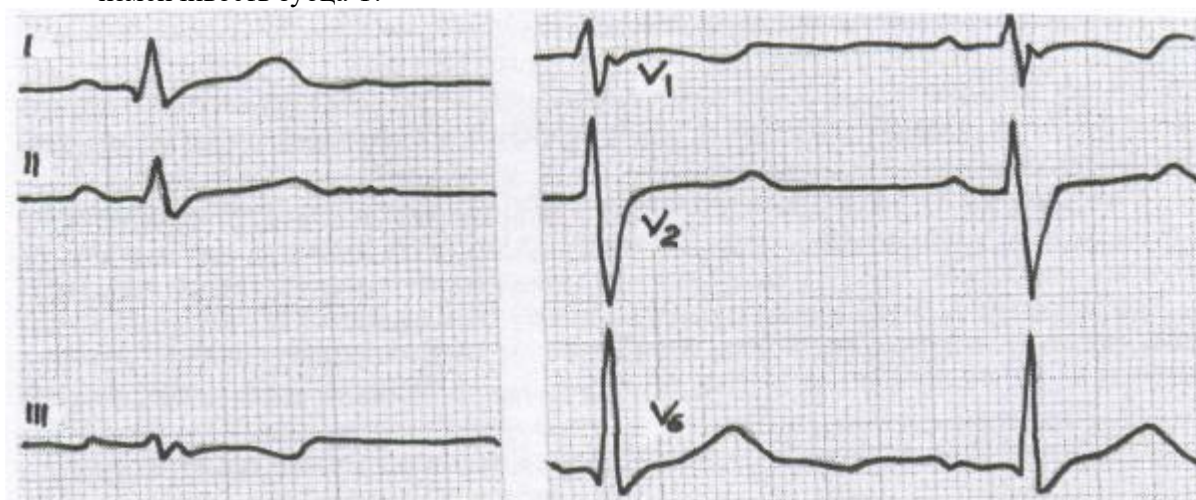
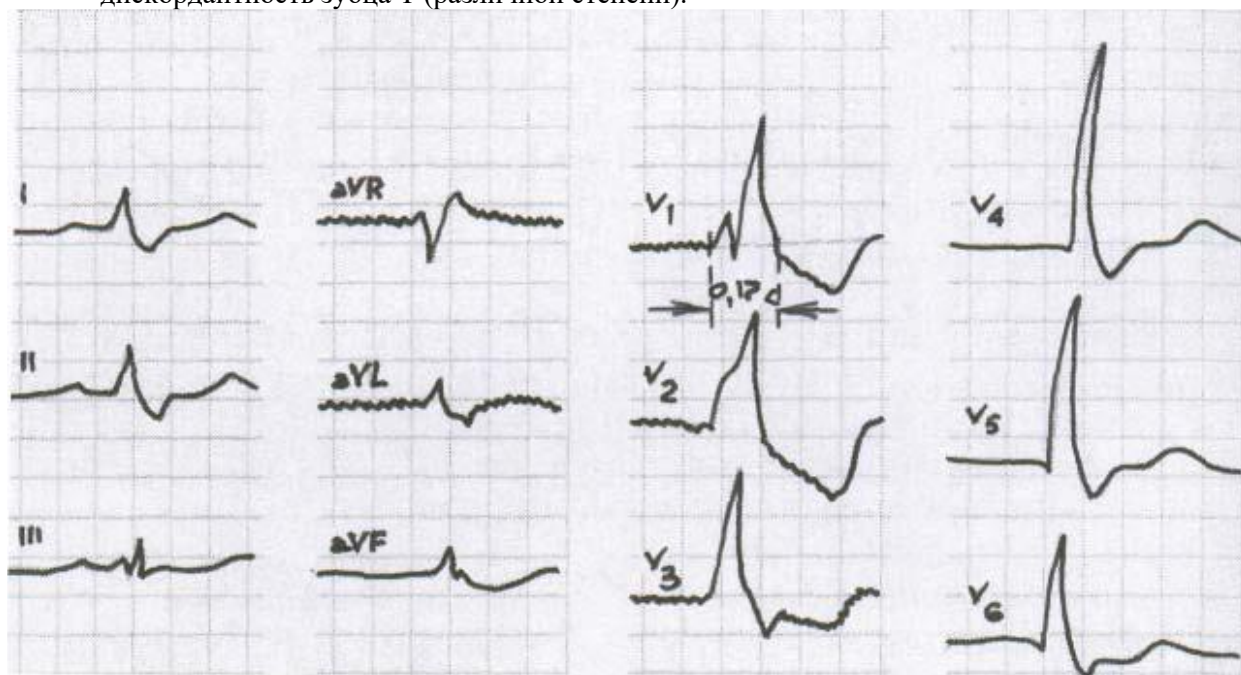


Рис.23. Неполная блокада правой ножки пучка Гиса

2. *Полная блокада правой ножки пучка Гиса* (рисунок 24).

Признаки на ЭКГ:

- увеличение интервала QRS $> 0,1$ с, особенно в правых отведениях (III, aVR, V₁, V₂);
- отклонение электрической оси сердца вправо;
- направленность основной расширенной части аббернантного комплекса QRS в I отведении — вниз, в отведениях V₁, V₂ — вверх, в отведениях V₅, V₆ — вниз;
- дискордантность зубца Т (различной степени).



Ри

сунук 24 — Полная блокада правой ножки пучка Гиса

3. Блокада передней ветви левой ножки пучка Гиса (рисунок 25).

Признаки на ЭКГ:

- резкое отклонение электрической оси сердца влево (угол α составляет -30° и меньше (-45° , -90° , -120°);
- умеренная деформация комплексов QRS;
- для блокады специфично $R_I > R_{II} > R_{III}$; $S_{III} > R_{III}$; $S_{AVF} > R_{AVF}$; $S_{II} > R_{II}$ и $R_{AVR} \geq Q(S)_{AVR}$.

Последние соотношения $S_{II} > R_{II}$ и $R_{AVR} \geq Q(S)_{AVR}$ имеют наибольшее значение для диагноза. Резкое отклонение ЭОС влево нередко является единственным признаком блокады передней ветви левой ножки пучка Гиса.

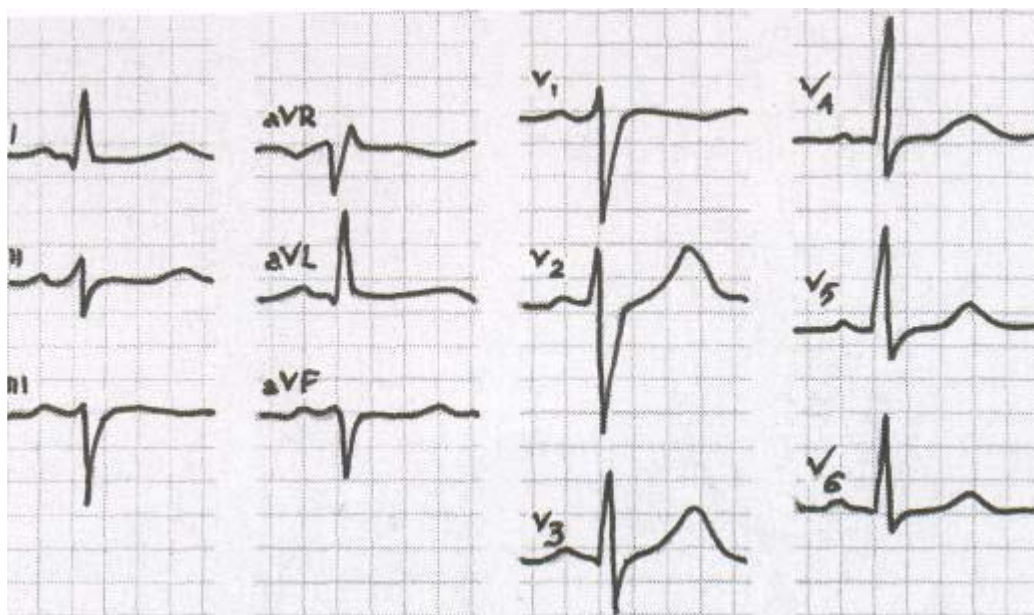


Рисунок 25 — Блокада передней ветви левой ножки пучка Гиса

4. Блокада задней ветви левой ножки пучка Гиса (рисунок 26).

Признаки на ЭКГ:

- отклонение электрической оси сердца вправо (угол α составляет $+120^\circ$ и $>$);
- отсутствие признаков гипертрофии правого желудочка.

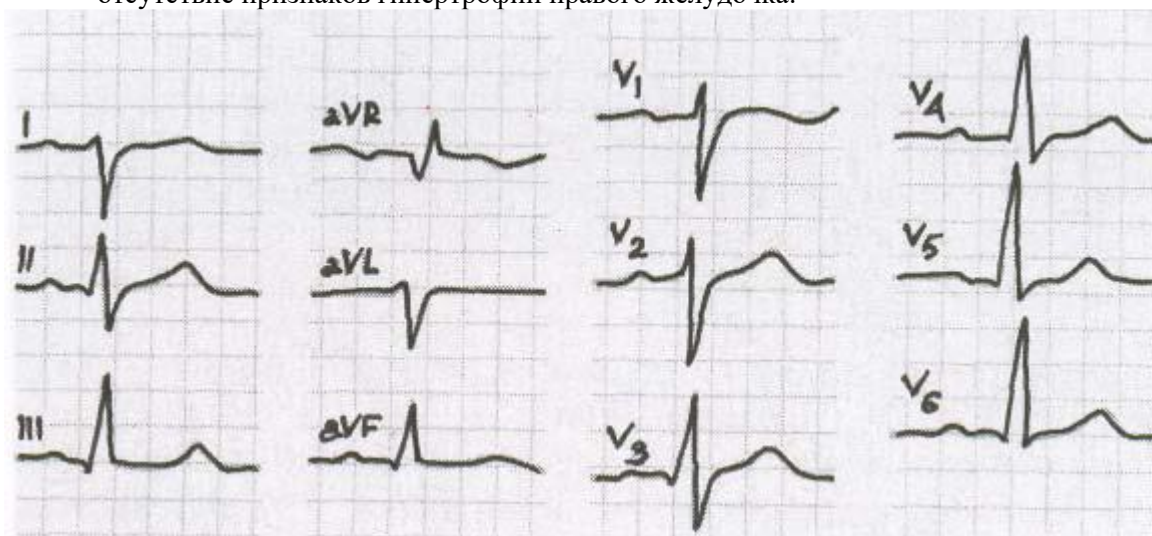


Рисунок 26 — Блокада задней ветви левой ножки пучка Гиса

5. Полная блокада левой ножки пучка Гиса (передней и задней ветви) (рисунок 27).

Признаки на ЭКГ:

- увеличение интервала QRS $> 0,1-0,12$ с;
- отклонение ЭОС влево;
- направленность основной расширенной части абберрантного комплекса QRS в I отведении — вверх. В отведениях V_1, V_2 — вниз, в отведениях V_5, V_6 — вверх;
- дискордантность зубца Т.

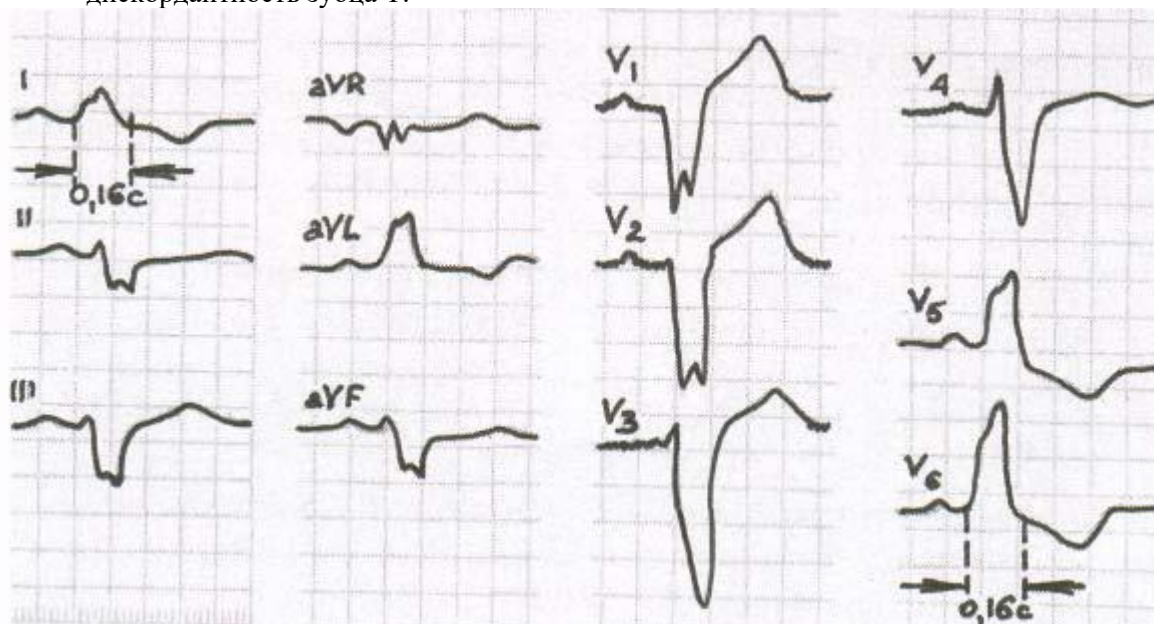


Рисунок 27 — Полная блокада левой ножки пучка Гиса (передней и задней ветви)

Синдромы преждевременного возбуждения желудочков (СПВЖ)

I. Синдром Вольфа-Паркинсона-Уайта (WPW).

Изменения ЭКГ при синдроме WPW обусловлены наличием дополнительных аномальных путей проведения электрического импульса от предсердий к желудочкам — пучков Кента. В результате этого возбуждение проводится в обход АВ-узла и адекватной задержки электрического импульса не происходит (рисунок 28).

Среди детей с заболеваниями сердца синдром WPW регистрируется в 0,3–1% случаев.

Признаки на ЭКГ:

- укорочение интервала PQ до 0,10 с и менее при неизменных зубцах P;
- расширение и деформация комплекса QRS до 0,10 с и более;
- наличие Δ-волны (чаще на восходящей части зубца R);
- дискордантность зубца T различной степени.

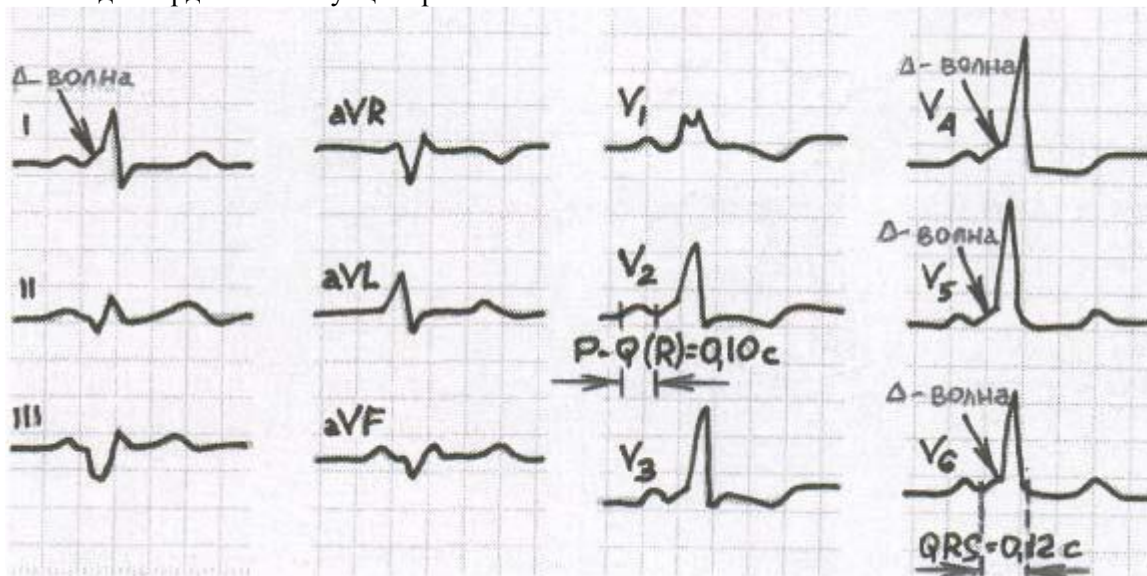


Рис.28. Синдром Вольфа-Паркинсона-Уайта

Дети с синдромом WPW имеют склонность к приступам тахикардии (приступы тахикардии при синдроме WPW объясняют циркуляцией электрического импульса (re-entry) по АВ-узлу (чаще в антеградном направлении) и по пучку Кента (чаще в ретроградном направлении)), мерцательной аритмии и трепетанию предсердий.

Если в анамнезе больного эпизодов тахикардии не отмечается, то устанавливают диагноз: «феномен WPW».

Синдром (феномен) WPW у детей может носить постоянный или транзиторный характер.

Отрицательная дельта-волна в III и AVF отведениях может имитировать патологический зубец Q, характерный для инфаркта задней стенки левого желудочка (псевдо — Q).

Появление феномена WPW у детей на фоне органического заболевания миокарда указывает на прогрессивное поражение нормальной проводящей системы сердца и определяет плохой прогноз заболевания.

II. Синдром укороченного интервала PQ.

В основе синдрома лежит наличие дополнительного аномального пути проведения электрического импульса между предсердиями и проксимальным отделом пучка Гиса — пучка Джеймса (рисунок 29).

Термины «синдром LGL» (Lown-Ganong-Levine) и «синдром CLC» (Clerc-Levy-Cristesco) по рекомендации ВОЗ в настоящее время не используют.

Признаки на ЭКГ:

- укорочение интервала PQ до 0,11 с и менее при неизменных зубцах P (при отсутствии эктопического ритма);
- нормальный комплекс QRS, отсутствие дельта-волны.

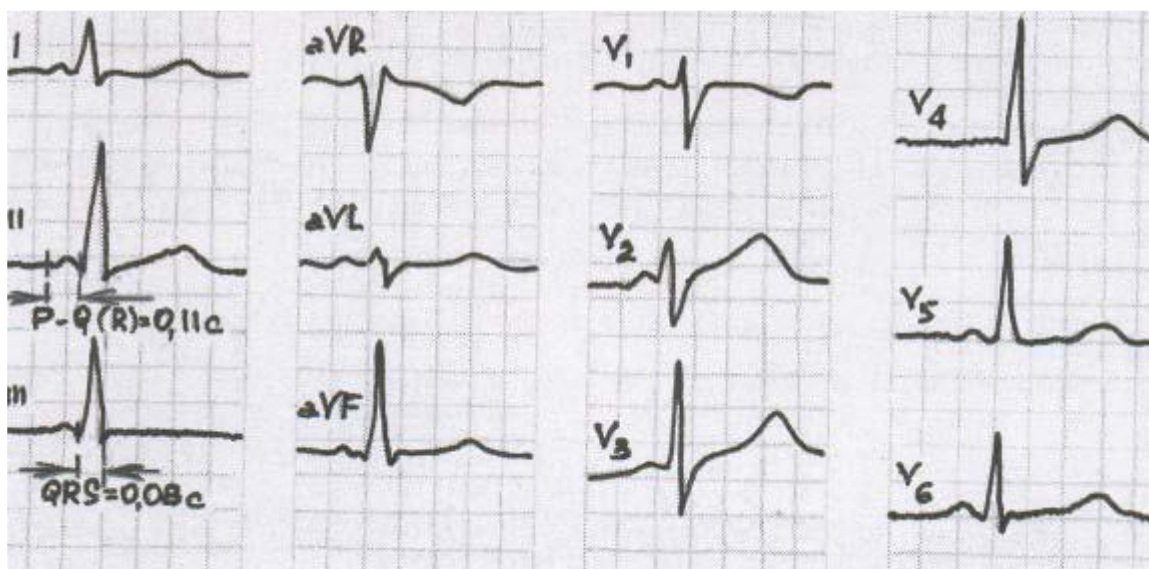


Рисунок 29 — Синдром укороченного интервала PQ

Дети с синдромом укороченного интервала PQ имеют склонность к приступам тахикардии. Если в анамнезе больного эпизодов тахикардии не отмечается, то устанавливают диагноз: «феномен укороченного интервала PQ».

NB! Синдромы преждевременного возбуждения желудочков в настоящее время рассматривают как фактор риска в аспекте синдрома внезапной смерти у детей раннего возраста. **Комбинированные аритмии**

Комбинированными называют такие аритмии, при которых нарушены одновременно несколько функций сердца: синдром слабости синусового узла и атриовентрикулярная диссоциация.

Синдром слабости синусового узла

Синдром слабости синусового узла составляет около 3% всех аритмий у детей. синонимы: синдром слабости синусового узла (СССУ), дисфункция синоатриального узла (ДСАУ), синдром «больного синуса». При этом виде аритмий нарушены функции автоматизма, проводимости и возбудимости.

Механизм: нарушение питания синусового узла вследствие сужения или склероза питающей его артерии. Не исключается наследственный характер. Приобретенные формы СССУ обусловлены поражением синусового узла и других отделов проводниковой системы в результате перенесенных миокардитов, кардиомиопатий, кардиосклероза.

Клинически по ЭКГ различают три стадии процесса.

I стадия проявляется в виде выраженной синусовой брадикардии, которая может продолжаться неделями, месяцами, годами. Часто она не диагностируется, так как особой клинической симптоматики не имеет. Дети могут жаловаться на общую слабость, головокружение, особенно после физической нагрузки. Характерно, что функциональная проба с атропином при такой синусовой брадикардии не учащает ритм, что говорит о серьезных повреждениях синусовых пейсмекеров.

II стадия выражается временным отказом синусового узла или сино-атриальной блокадой. При этом на фоне синусовой брадикардии периодически возникают длинные диастолические паузы, во время которых у ребенка могут появиться головокружение, слабость, обморок. На ЭКГ видны паузы, иногда вмещающие в себя два цикла. После паузы может начаться любой гетеротопный (выскальзывающий) ритм.

III стадия — так называемый синдром брадитахикардии, или синдром Шорта. При этом брадикардия, как правило, синусовая (иногда может быть предсердной), а тахикардия — всегда эктопическая, она обычно начинается после длинной паузы. У детей чаще встречается наджелудочковая форма эктопической тахикардии. Иногда выраженная синусовая брадикардия может сменяться приступом наджелудочковой пароксизмальной тахикардии или пароксизмом мерцания предсердий, после чего часто бывает длительная асистолия, во время которой наблюдаются головокружение, обморок, потеря сознания, приступ Морганьи-Адамса-Стокса.

Признаки на ЭКГ:

I вариант (прогноз относительно благоприятный):

- синусовая брадикардия до 60 ударов в минуту, миграция водителя ритма;

- адекватное учащение ритма при физической нагрузке;
- паузы ритма при Холтеровском мониторировании до 1,5 с;
- замедление или альтернация АВ-проведения (до АВ-блокады I степени).

II вариант (могут развиваться жизнеугрожающие аритмии):

- синоатриальная блокада, выскальзывающие сокращения и ускоренные ритмы;
- неадекватное учащение ритма при физической нагрузке;
- паузы ритма при Холтеровском мониторировании от 1,5 до 2 с;
- атриовентрикулярная диссоциация, АВ-блокада II–III степени.

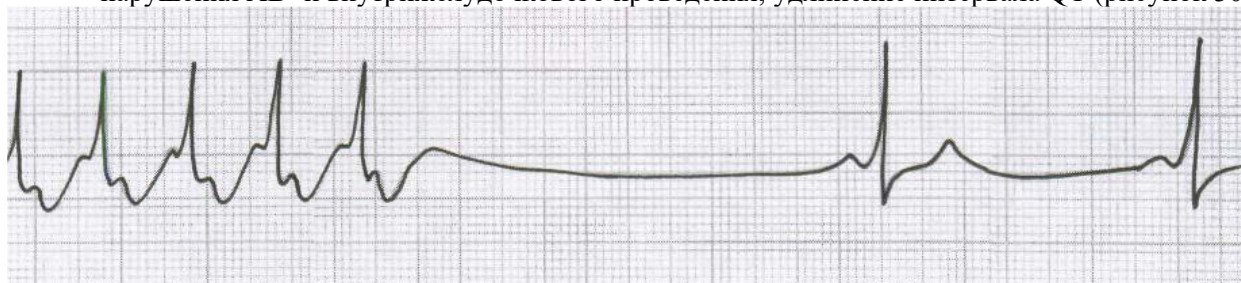
III вариант (высокий риск развития жизнеугрожающих аритмий):

• чередование брадикардии и залпов суправентрикулярной тахикардии (синдром «брадитахикардии»);

- паузы ритма при Холтеровском мониторировании от 1,5 до 2 с;
- атриовентрикулярная диссоциация, АВ-блокада II–III степени.

IV вариант (наиболее неблагоприятный прогноз):

- ригидная синусовая брадикардия менее 40 ударов в минуту, эктопические ритмы с единичными синусовыми сокращениями, мерцание-трепетание предсердий;
- отсутствие адекватного учащения ритма при физической нагрузке;
- паузы ритма при Холтеровском мониторировании более 2 с;
- нарушения АВ- и внутрижелудочкового проведения; удлинение интервала QT (рисунок 30).



Ри

сунок 30 — Синдром слабости синусового узла

Атриовентрикулярная диссоциация

АВ диссоциация — такое нарушение ритма, при котором в сердце имеются два центра автоматизма (один — для предсердий, другой — для желудочков) и полная (иногда преходящая) АВ блокада. При этом ритм предсердий всегда реже, чем желудочков (в этом состоит отличие от полной поперечной АВ-блокады, описанной выше).

Предсердия возбуждаются и сокращаются от пейсмекеров, находящихся в синусовом узле, реже в предсердиях, а желудочки — от пейсмекеров, расположенных в АВ соединении, стволе пучка Гиса, редко в желудочках. Ритм желудочков относительно частый, что говорит об активности эктопических очагов автоматизма.

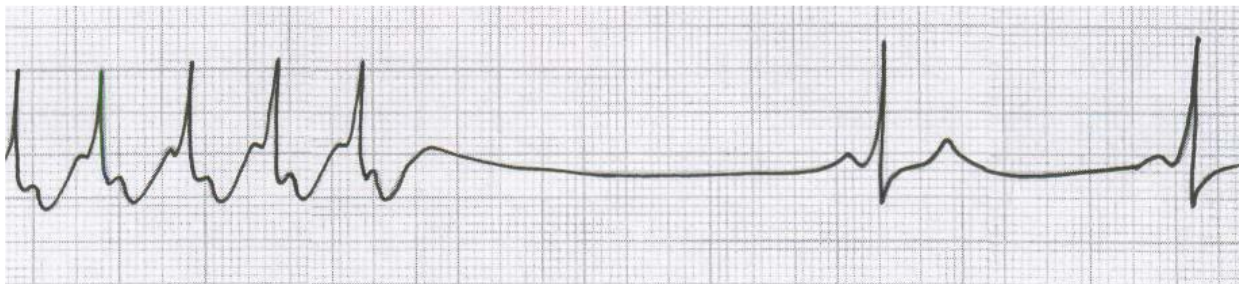
В ряде случаев АВ диссоциация не имеет клинических проявлений и диагностируется только по ЭКГ, где обнаруживается независимое возбуждение предсердий и желудочков с относительно частым ритмом желудочков. Если временно исчезает антероградная АВ-блокада, на ЭКГ появляются нормальные зубцы Р, связанные с комплексами QRS и постоянным интервалом Р–Q.

Когда предсердия и желудочки возбуждаются и сокращаются почти в одинаковом темпе (хотя и из разных центров), на ЭКГ зубец Р регистрируется рядом с комплексом QRS, то приближаясь к нему, то удаляясь от него, то сливаясь с ним. В таком случае говорят об изометрической АВ диссоциации.

АВ диссоциация возникает у детей с миокардиодистрофией, на фоне текущего миокардита, кардиомиопатии, иногда может появиться при выраженной ваготонии.

Признаки на ЭКГ:

- полное или частичное разобщение ритмов предсердий и желудочков;
- частота сокращений желудочков больше или равна частоте сокращений предсердий — интервалы RR < или = интервалам PP (в отличие от АВ-блокады III степени) (рисунок 31).



Ри

сунок 31 — Атривентрикулярная диссоциация

Синдром ранней реполяризации желудочков (СРРЖ)

СРРЖ проявляется на ЭКГ отсутствием сегмента ST, когда сразу после комплекса QRS начинается зубец T (полный синдром), или небольшой волной предреполяризации, идущей после комплекса QRS (неполный синдром). Его происхождение в последние годы связывают с наличием врожденных дополнительных путей, расположенных в желудочках. Если импульс проходит по таким аномальным путям, это отражается на форме конечной части желудочкового комплекса.

Нередко СРРЖ встречается у детей с различными проявлениями ме-зехимальной дисплазии соединительной ткани. Как и все синдромы, имеющие в своей основе дополнительные проводниковые пути, он может осложняться нарушениями ритма. Поскольку дополнительные проводниковые пучки расположены в области желудочков, есть вероятность возникновения желудочковой экстрасистолии или ПТ, реже — трепетания желудочков, что всегда представляет угрозу для жизни больного. Иногда на ЭКГ встречаются сочетания СРРЖ с СПВЖ или с синдромом укороченного интервала P–Q (рисунок 32).

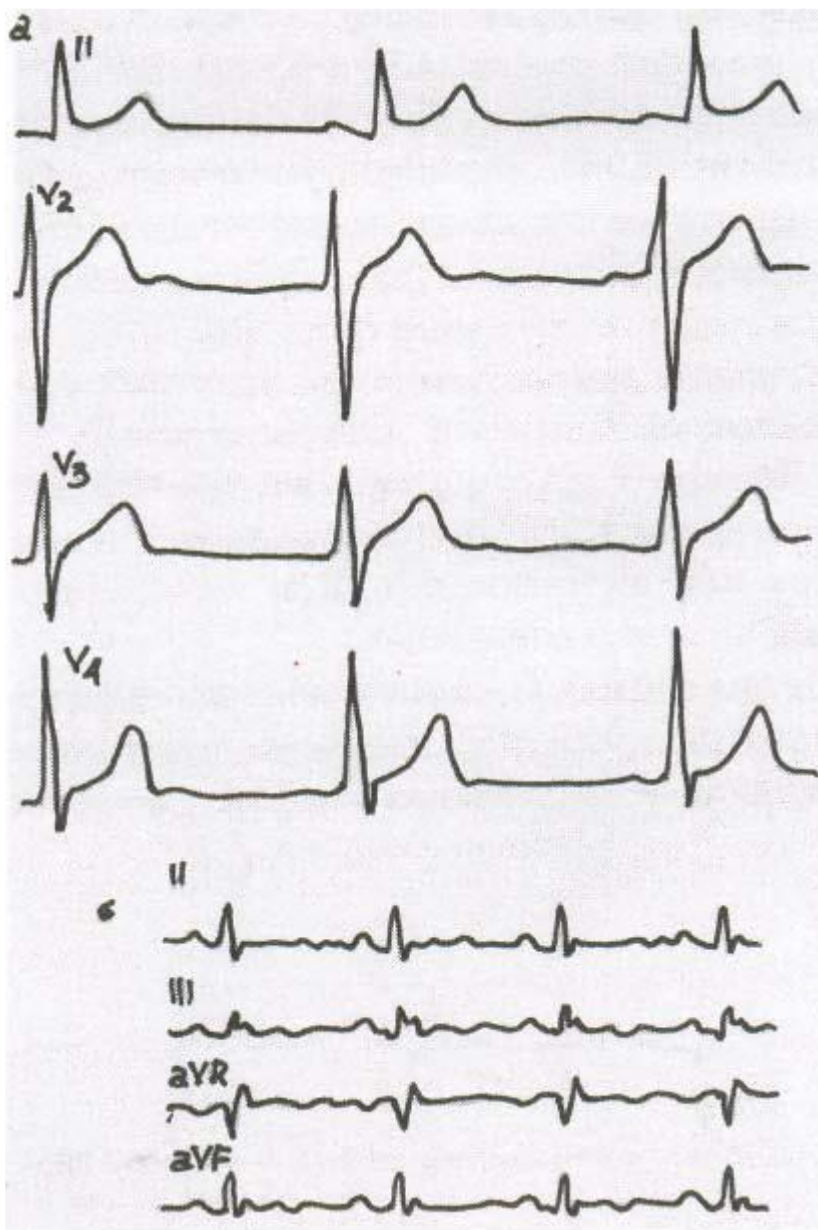


Рисунок 32 — СРРЖ полный (а) и неполный (б)

В связи с угрозой развития аритмий детям с СРРЖ противопоказаны занятия в спортивных секциях и физические перегрузки.

Наследственный электрокардиографический синдром удлиненного интервала Q–T

Наследственный электрокардиографический синдром удлиненного интервала Q–T выражается на ЭКГ увеличением электрической систолы сердца, или интервала Q–T, за счет удлинения сегмента ST. Обычно при этом синдроме интервал Q–T превышает должную величину более чем на 0,05 с (рисунок 33).

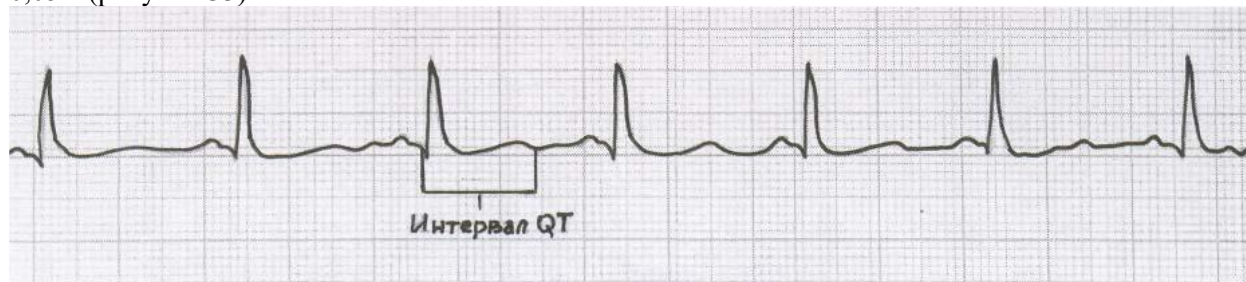


Рисунок 33 — Синдром удлиненного QT

Известны два варианта этого синдрома: 1) с наличием сопутствующей тугоухости или полной
 Форма А

глухоты — синдром Джеруэлла-Ланге-Нилсена (1957); 2) без нарушения слуха — синдром Романо-Уорда (1963). Первый вариант передается по наследству по аутосомно-рецессивному типу, второй — по аутосомно-доминантному.

Синдром удлиненного интервала Q–T часто бывает причиной вне-запной кардиогенной (ВКС) смерти, так как в любой момент, особенно при физическом напряжении, может осложниться приступом желудочковой тахикардии, трепетанием желудочков, асистолией. Такие дети плохо переносят физические нагрузки. Любой психоэмоциональный стресс может спровоцировать приступ потери сознания с судорогами. Нередко наблюдаются обмороки или их эквиваленты в виде общей слабости, головокружения.

Приложение 7.

Практические навыки и уровень освоения:

| № п/п | Навыки | Уровень освоения |
|-------|---|------------------|
| 3. | Техника и методика регистрации ЭКГ | ++++ |
| 4. | Анализ ЭКГ-элементов, составление ЭКГ-заключений при электролитных нарушениях, ТЭЛА, ХЛС. | ++++ |

- + - иметь представление;
- ++ - знать;
- +++ - уметь;
- ++++ - владеть методикой.

Конспект лекции

Тромбоэмболия лёгочной артерии (ТЭЛА) - закрытие просвета основного ствола или ветвей лёгочной артерии эмболом (тромбом), приводящее к резкому снижению кровотока в лёгких.

Наиболее частая причина ТЭЛА - отрыв тромба при тромбозе глубоких вен нижних конечностей, особенно подвздошнобедренных.

При тромбоэмболии ветвей лёгочной артерии в результате увеличения сопротивления лёгочных сосудов нарастает напряжение стенки правого желудочка, приводя к его дисфункции и дилатации. При этом уменьшается выброс из правого желудочка, в нём увеличивается конечное диастолическое давление (острая правожелудочковая недостаточность). Это приводит к уменьшению поступления крови в левый желудочек. Из-за высокого конечного диастолического давления в правом желудочке межжелудочковая перегородка прогибается в сторону левого желудочка, дополнительно уменьшая его объём. Возникает артериальная гипотензия. В результате артериальной гипотензии может возникать ишемия миокарда левого желудочка. Ишемия миокарда правого желудочка может быть следствием сдавления ветвей правой венечной артерии.

При незначительной тромбоэмболии выраженного нарушения функции правого желудочка не происходит и АД может быть нормальным. При наличии исходной гипертрофии правого желудочка ударный объём сердца обычно не уменьшается и возникает только выраженная лёгочная гипертензия. Тромбоэмболия мелких ветвей лёгочной артерии может привести к инфаркту лёгких.

Электрокардиографическая диагностика

Острая эмболия лёгочной артерии приводит к внезапному появлению лёгочной гипертензии и развитию острого лёгочного сердца, характерными электрокардиографическими признаками которого являются:

- Признак Q_{III}-S_I (QR_{III}-RS_I).
- Подъём сегмента ST в отведениях III, aVF, V_{1,2} и дискордантное снижение сегмента ST в отведениях I, aVL, V_{5,6}.
- Появление отрицательных зубцов T в отведениях III, aVF, V_{1,2}.
- Полная или неполная блокада правой ножки пучка Гиса.
- Появление признаков перегрузки правого предсердия (P-pulmonale) в отведениях II, III, aVF.
- Быстрая положительная динамика указанных изменения при улучшении состояния больного.

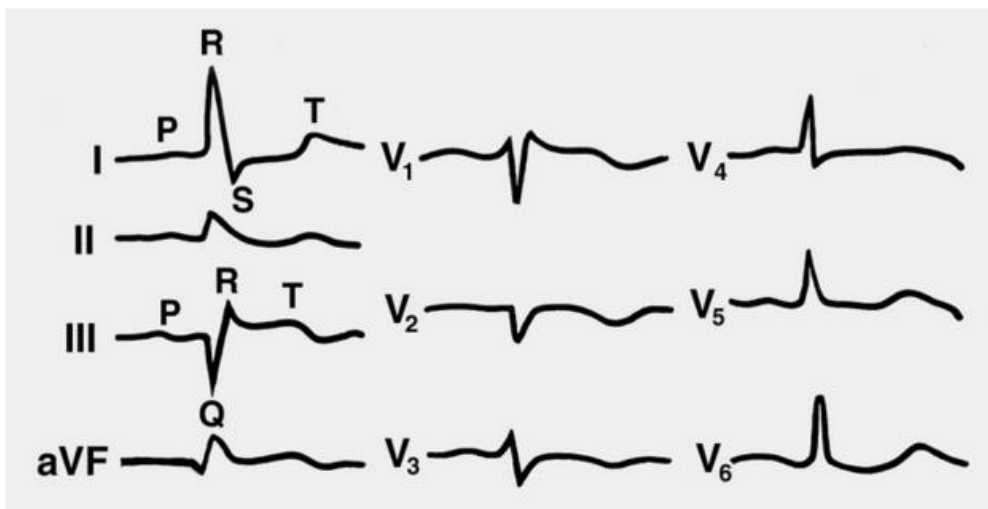


Рис. 1

Одним из основных признаков острого лёгочного сердца является электрокардиографический синдром Мак-Джин-Уайта ($S_I Q_{III} T_{III}$): внезапное появление глубоких зубцов S_I и Q_{III} , отрицательного T_{III} . Эти изменения обусловлены резким поворотом сердца вокруг продольной оси по часовой стрелке и значительным преобладанием электрической активности правого желудочка и правой половины межжелудочковой перегородки. В III стандартном отведении определяется выраженный зубец $q(Q)$, иногда достаточно глубокий. Небольшой амплитуды зубец q нередко регистрируется также в отведении aVF . Во II стандартном отведении патологический зубец Q отсутствует. Зубцы $q(Q)$ в отведениях III и aVF нередко сопровождаются подъёмом сегмента ST в виде монофазной кривой, когда сегмент ST сливается с положительным зубцом T . В дальнейшем в III и aVF отведениях образуется отрицательный зубец T . Выраженный зубец Q_{III} сопровождается появлением заметного зубца S в I стандартном отведении. Выраженный зубец S определяется обычно и в отведении aVL . Сегмент ST в I, aVL , а иногда и во II отведении нередко расположен ниже изолинии.

Признаки острой перегрузки правых отделов сердца:

- Отклонение электрической оси сердца вправо или тенденция к такому расположению. Например, до острой ситуации ЭОС была расположена горизонтально. При развитии эмболии лёгочной артерии ЭОС может стать нормальной или вертикальной.
- Увеличивается амплитуда R во II, III и aVF отведениях.
- Определяется электрическая ось сердца $S_I - S_{II} - S_{III}$ (признаки поворота сердца вокруг поперечной оси верхушкой кзади).
- $P_{pulmonale}$, указывающий на развитие перегрузки правого предсердия с высокими остроконечными зубцами $P_{II,III,aVF}$.
- Признаки гипертрофии или перегрузки правого желудочка в грудных отведениях:
 - Увеличение амплитуды или появление высокого зубца R в правых грудных отведениях V_1, V_2, V_{3R} . ЭКГ в этих отведениях может иметь вид R, Rs, qR , а иногда даже QR . В редких случаях в этих отведениях регистрируется комплекс QS . Это заставляет иногда проводить дифференциальный диагноз с инфарктом миокарда передне-септальной области.
 - Регистрация выраженного зубца $S_{V_{5,6}}$.
 - Развитие признаков полной или неполной блокады правой ножки пучка Гиса с регистрацией ЭКГ типа rsR' в $V_{1,2}$ и с появлением уширенного зубца $S_{V_{5,6}}$.
 - Снижение амплитуды зубца $R_{V_{5,6}}$ с уменьшением соотношения R/S в отведениях $V_4 - V_6$.
 - Увеличение времени активации правого желудочка в отведениях $V_{1,2}$.

- Подъём или снижение сегмента ST в отведениях V_{1,2}. Подъём сегмента ST в отведениях V_{1,2} отмечается чаще при массивной эмболии сосудов малого круга, выпуклость сегмента ST обращена кверху. Депрессия сегмента ST обычно наблюдается при умеренном повышении давления в системе лёгочной артерии.
- Снижение сегмента ST в отведениях V₄₋₆.
- Появление отрицательного зубца T в отведениях V₁₋₃. Иногда при эмболии лёгочной артерии отмечается отрицательный зубец T не только в этих отведениях, а с V₁ по V₆, что обусловлено ухудшением питания левого желудочка.
- Регистрация позднего зубца R в отведении aVR.
- Увеличение амплитуды зубца P в отведениях V₁₋₅.
- Смещение переходной зоны влево.

Регистрируются изменения вольтажа желудочкового комплекса в прекардиальных отведениях ($R_{V1} + S_{V6} > 10$ мм), и возможны нарушения реполяризации (формирование отрицательного T и депрессия сегмента ST в правых грудных отведениях).

Необходимо помнить, что эти изменения могут быть транзиторными. Продолжительность выявления их в зависимости от тяжести варьируют от нескольких минут до нескольких часов. При ТЭЛА мелких ветвей ЭКГ малоинформативна: поворот электрической оси вправо, тахикардия, полная или неполная блокада правой ножки пучка Гиса, нарушение процессов реполяризации, атипичный высокий P-pulmonale в отведениях II, III, aVF появляется поздно и редко.

Электрокардиография при хроническом легочном сердце

Легочное сердце (cor pulmonale) - это патологическое состояние, развивающееся вследствие легочной артериальной гипертензии, обусловленной патологией бронхолегочного аппарата, сосудов легких или торако-диафрагмальными нарушениями; которое проявляется гиперфункцией правого желудочка сердца, его гипертрофией и/или дилатацией, и формированием правожелудочковой сердечной недостаточности.

NB! К легочному сердцу не относят гипертрофию и дилатацию правого желудочка при поражениях легких и легочной гипертензии, являющихся вторичными по отношению к первичной патологии левых отделов сердца (например, инфаркт левого желудочка), врожденным порокам сердца (например, стеноз или недостаточность митрального клапана) и крупных сосудов (например, стеноз и недостаточность аортального клапана).

Электрокардиографическая диагностика ХЛС основывается на прямых и косвенных признаках увеличения правых отделов сердца:

- прямым признаком гипертрофии правого желудочка, при отсутствии блокады правой ножки пучка Гиса, является зубец R в отведении V₁ более 7 мм или в сумме с зубцом S в отведении V₅ более 10,5 мм;
- признаком увеличения правого предсердия является увеличение амплитуды зубца P во II и III отведениях и формирование P-pulmonale,
- отклонение электрической оси сердца в полувертикальное, вертикальное положение или вправо,
- сдвиг переходной зоны влево,
- признаки отклонения верхушки сердца назад,
- появление отрицательных зубцов T в отведениях V₁₋₃,
- изменение соотношения амплитуд зубцов R и S в грудных отведениях, отражающие ротационные сдвиги.

В зависимости от преимущественных изменений амплитуды зубцов R и S в грудных отведениях выделяют три типа изменений ЭКГ при гипертрофии правого желудочка:

– S-тип, при котором глубокий зубец S определяется в большинстве отведений ЭКГ, включая левые грудные, а в отведениях V1-V3 желудочковый комплекс может приобретать форму QS или зубец R имеет малую амплитуду.

– R-тип, характеризующийся высоким зубцом R в отведении V1 ($R > S$), без выраженного зубца S в левых грудных отведениях.

NB! На ЭКГ могут регистрироваться различные нарушения ритма (экстрасистолы, фибрилляция предсердий).

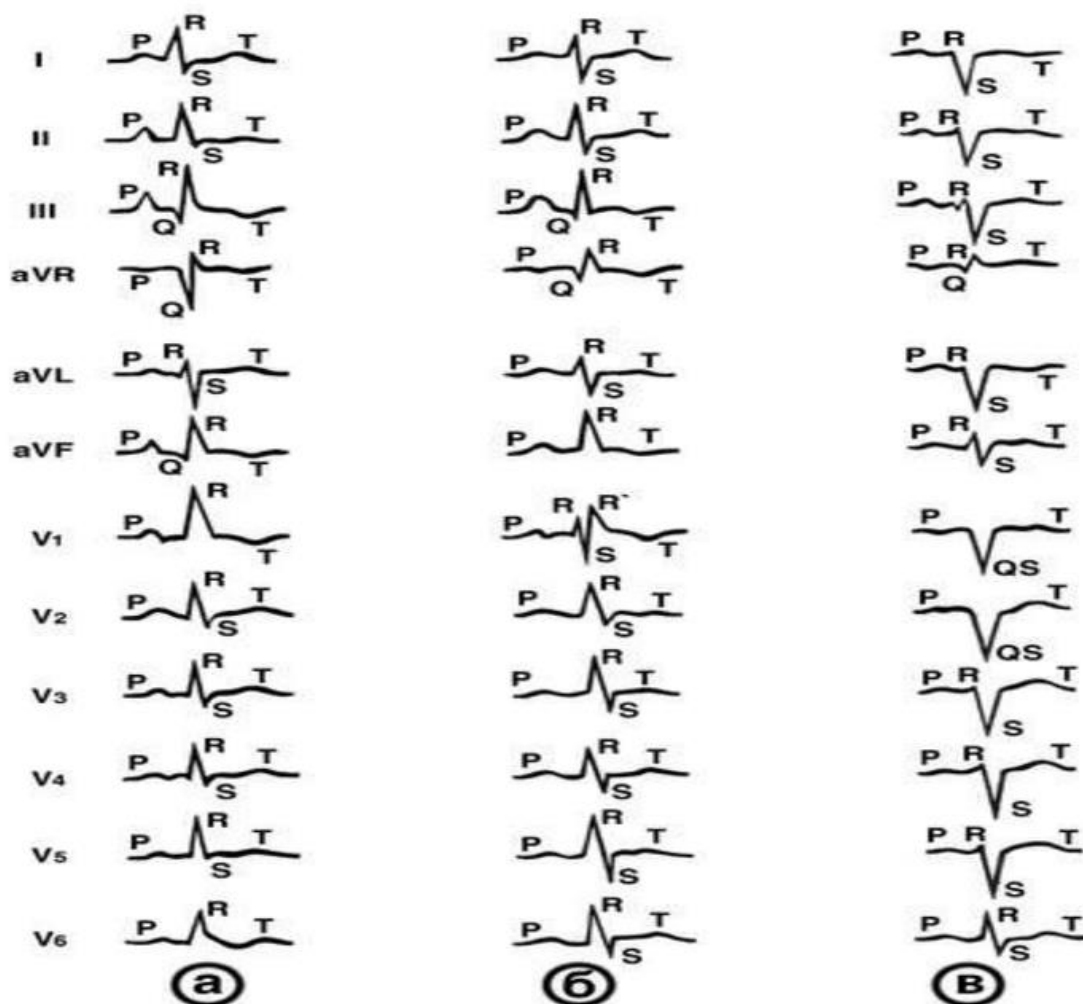


Рис. 2

Основные типы электрокардиограммы при хроническом легочном сердце: а — R-тип, определяется высокий зубец R в правых грудных, а также во II, III отведениях; б — RSR'-тип (по наличию зубца R' в отведении V₁), отмечаются увеличение зубца S при уменьшении зубца R в отведениях I, II и левых грудных, зубец R в отведении aVR; в — S-тип, определяются глубокие зубцы S во всех стандартных и грудных отведениях, желудочковый комплекс в отведениях V₁ и V₂ имеет форму QS.

Электрокардиограмма при миокардите

При миокардитах наблюдаются следующие изменения электрокардиограммы: Изменения конечной части желудочкового комплекса:

- депрессия сегмента ST
- формирование сглаженного или отрицательного симметричного или

асимметричного зубца Т в нескольких отведениях

- Появление на ЭКГ разнообразных нарушений ритма и проводимости:
 - мерцательная аритмия
 - экстрасистолия
 - атриовентрикулярные и внутрижелудочковые блокады
- Появление в некоторых случаях патологического зубца Q
- Снижение общего вольтажа электрокардиограммы

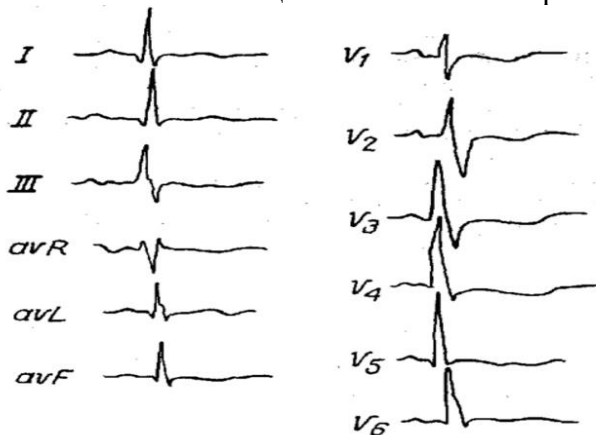


Рис. 3

При тяжелых формах миокардитов бывают псевдоинфарктные изменения комплекса QRS с образованием патологических зубцов Q или QS, но при этом, как правило, нет характерной для инфаркта миокарда динамики конечной части желудочкового комплекса. При диффузных миокардитах и постмиокардитическом кардиосклерозе можно определить признаки гипертрофии предсердий и желудочков.

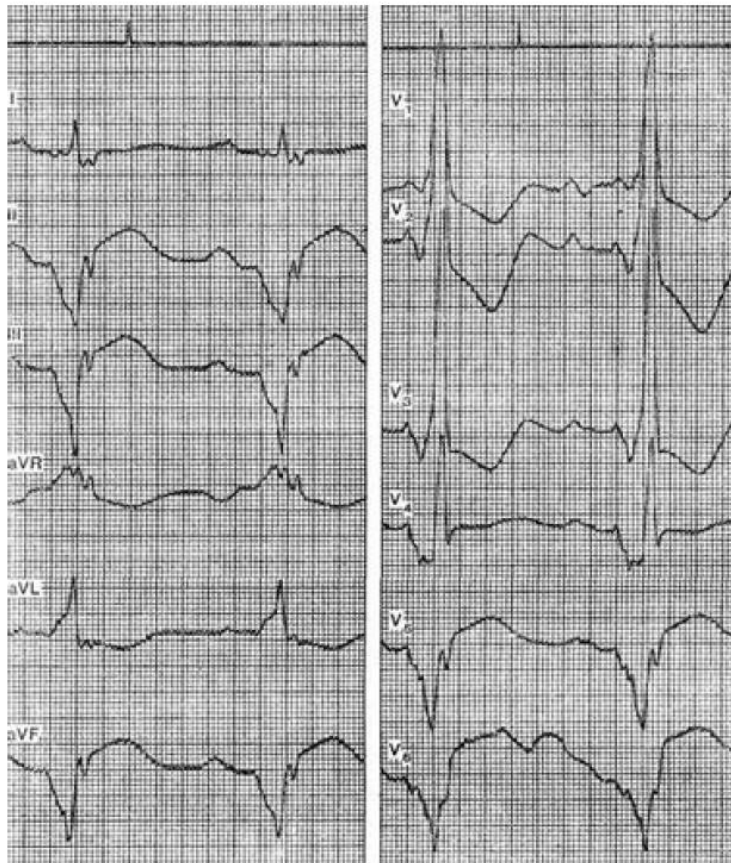


Рис. 4

Примером изменений ЭКГ при тяжелом диффузном миокардите может служить представленная на рисунке ЭКГ больной 53 лет с диагнозом: миокардит Абрамова–Филлера. На ЭКГ можно видеть нарушение внутрисердечной (P=0,13 с), атриовентрикулярной (P-Q= 0,2 с) и внутрижелудочковой проводимости. Отмечается картина блокады правой ножки и левой передней ветви с поражением анастомозов (ширина комплекса QRS составляет 0,18 с). Имеются признаки гипертрофии обоих предсердий и правого желудочка (очень высокий зубец R в правых грудных отведениях). Кроме того, наблюдаются изменения, напоминающие картину острого заднедиафрагмального и бокового инфаркта миокарда (патологический зубец Q и подъем сегмента ST в отведениях II, III, aVF, V5, V6). Отсутствие динамики этих изменений на протяжении нескольких месяцев позволило исключить инфаркт миокарда. Выраженность электрокардиографических изменений при миокардитах обычно зависит от степени поражения миокарда. При небольших очаговых поражениях электрокардиографическая картина может быть нормальной.

Электрокардиограмма при перикардитах

Перикардит - это воспаление перикарда. Этиология перикардитов разнообразна и не всегда ясна. Этиологические факторы, вызывающие перикардит:

- воспаление
- травма
- неопластические процессы

ЭКГ-признаки

При перикардитах могут наблюдаться следующие изменения электрокардиограммы:

- Характерное конкордантное (однонаправленное) смещение сегмента ST выше изоэлектрической линии во многих ЭКГ отведениях
- Отсутствие патологического зубца Q
- Изменение формы и полярности (инверсия) зубца T во многих отведениях
- Появление синусовой тахикардии
- Различные нарушения ритма и проводимости
- Уменьшении общего вольтажа ЭКГ (при появлении экссудата в полости перикарда)

ЭКГ стадии

Острый перикардит имеет следующие четыре ЭКГ стадии:

1. Элевация сегмента ST над изолинией во многих отведениях (кроме III, aVR и V₁). Депрессия сегмента PQ (т.е. волны реполяризации предсердий, обычно накладывающуюся на сегмент PQ и комплекс QRS) . Конкордантное смещение ST (элевация ST в тех отведениях, где максимальный зубец желудочкового комплекса направлен вверх – I, II, aVL, aVF, V₃–V₆, и депрессия ST в отведениях, где максимальный зубец в QRS направлен вниз – aVR, V₁, V₂, иногда aVL), переходящее в положительный зубец T.
2. Псевдонормализация. Сегмент ST приближается к изолинии, зубец T сглаживается.
3. Инверсия зубца T. Зубец T становится отрицательным в большинстве отведений (кроме aVR, где он становится положительным).
4. Истинная нормализация ЭКГ

Нормализация ЭКГ (сглаженные или слабоотрицательные зубцы T могут сохраняться длительно). Иногда при перикардите наблюдается вовлечение в воспалительный процесс миокарда предсердий, что отражается на ЭКГ в виде смещения сегмента PQ (в большинстве отведений – депрессия PQ), появления суправентрикулярных аритмий. При экссудативном перикардите с большим количеством выпота на ЭКГ, как правило, отмечается снижение вольтажа всех зубцов в большинстве отведений

Сегмент ST приближается к изолинии, зубец Т сглаживается. Зубец Т становится отрицательным в большинстве отведений (кроме aVR, где он становится положительным).

Нормализация ЭКГ (сглаженные или слабоотрицательные зубцы Т могут сохраняться длительно). Иногда при перикардите наблюдается вовлечение в воспалительный процесс миокарда предсердий, что отражается на ЭКГ в виде смещения сегмента PQ (в большинстве отведений – депрессия PQ), появления суправентрикулярных аритмий. При экссудативном перикардите с большим количеством выпота на ЭКГ, как правило, отмечается снижение вольтажа всех зубцов в большинстве отведений.

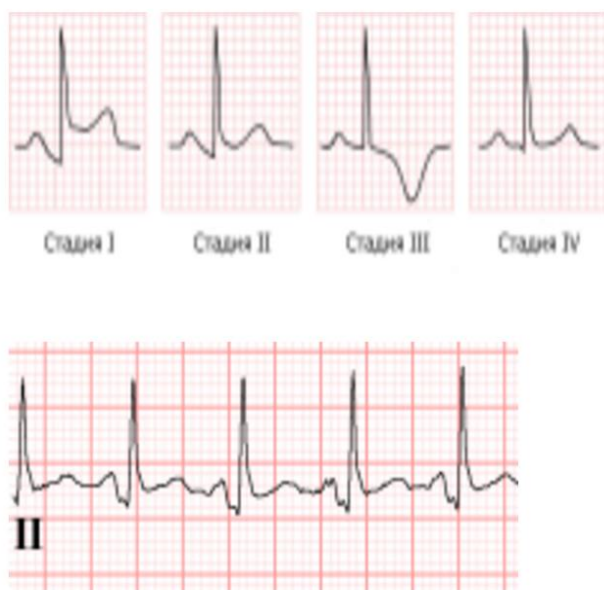


Рис. 5 Депрессия сегмента PQ

При сухом фибринозном перикардите в остром периоде изменения ЭКГ связаны с сопутствующим поражением субэпикардальных слоев миокарда. При этом наблюдается смещение сегмента ST вверх во многих отведениях. Сегмент ST остается приподнятым от нескольких дней до нескольких недель, затем он приближается к изоэлектрической линии, а зубец Т может инвертироваться. В отличие от инфаркта миокарда эти изменения развиваются медленнее, выявляются во многих отведениях, дискордантного смещения сегмента ST вниз обычно не бывает, нет патологического зубца Q.

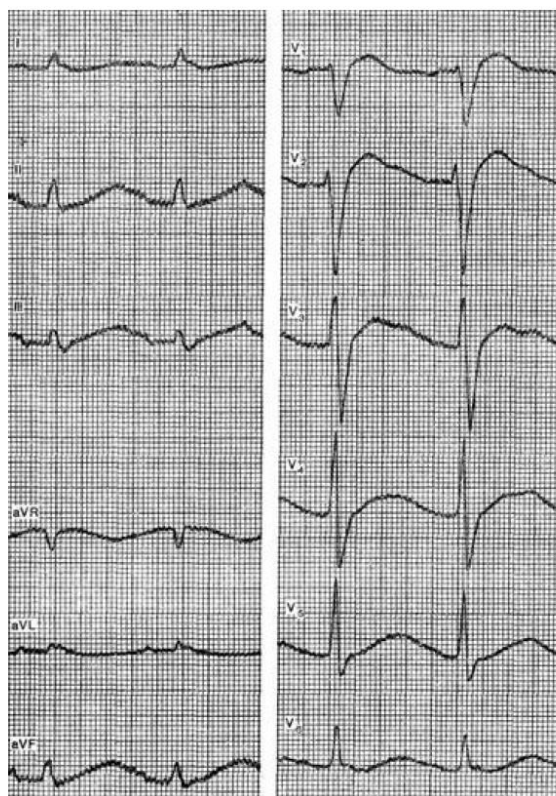


Рис. 6

Примером может служить ЭКГ больного 66 лет с диагнозом: тромбоз ветвей легочной артерии, острая почечная недостаточность, фибринозный перикардит, который был подтвержден на аутопсии. На данной ЭКГ можно видеть синусовую тахикардию, замедление внутрижелудочковой проводимости по левой ножке, подъем сегмента ST в отведениях II, III, aVF, V1 – V5, что характерно для сухого перикардита.

При хроническом конструктивном перикардите происходит некоторое снижение вольтажа комплекса QRS и зубца T, который иногда бывает инвертирован. Возможны депрессия или подъем сегмента ST, а также признаки гипертрофии и дилатации предсердий. Для выпотного перикардита характерно значительное снижение амплитуды всех зубцов ЭКГ. Особенно резко снижается вольтаж комплекса QRS в отведениях от конечностей. Может наблюдаться смещение сегмента ST выше или ниже изоэлектрической линии, а также инверсия зубца T в различных отведениях.

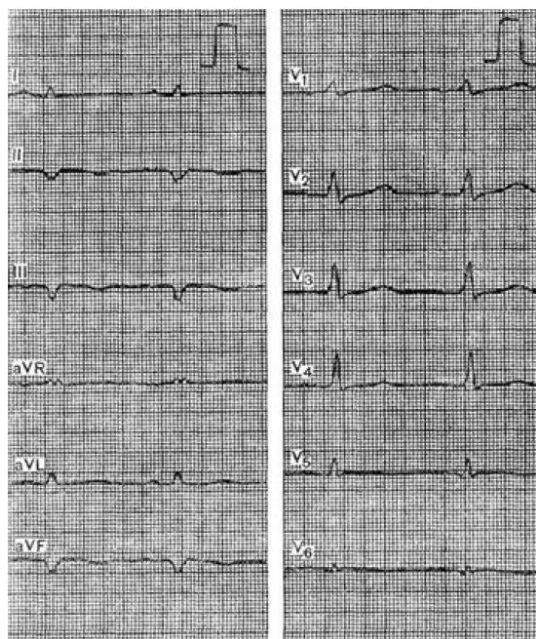


Рис. 7

На рисунке представлена ЭКГ больного 53 лет с диагнозом: ишемическая болезнь сердца, заднебоковой инфаркт миокарда, постинфарктный синдром, экссудативный перикардит. На ЭКГ отмечается резкое снижение амплитуды комплексов QRS, которая в отведениях V3 и V4 не превышает 1 мВ, а в отведениях от конечностей, а также V1, V5 и V6 не достигает 0,5 мВ. Отмечается также сглаженность зубцов Т в отведениях I, aVR, V5, V6.

Электрокардиограмма при кардиомиопатиях

Кардиомиопатия - группа заболеваний сердца невыясненной этиологии; морфологически отмечают развитие выраженной гипертрофии миокарда, его диффузные изменения невоспалительной и некоронарогенной природы.

Среди ряда разновидностей кардиомиопатий выделяют две наиболее важные формы: гипертрофическую (симметричную и асимметричную; необструктивную и обструктивную) и дилатационную (застойную).

Гипертрофическая кардиомиопатия

- Признаки увеличения предсердий (p-mitrale)
- Зубцы Q в нижних и боковых отведениях
- Гигантские отрицательные зубцы Т в грудных отведениях (при апикальной гипертрофии левого желудочка — болезни Ямагучи)
- Отклонение электрической оси сердца влево
- Короткий интервал PQ с деформацией начальной части комплекса QRS

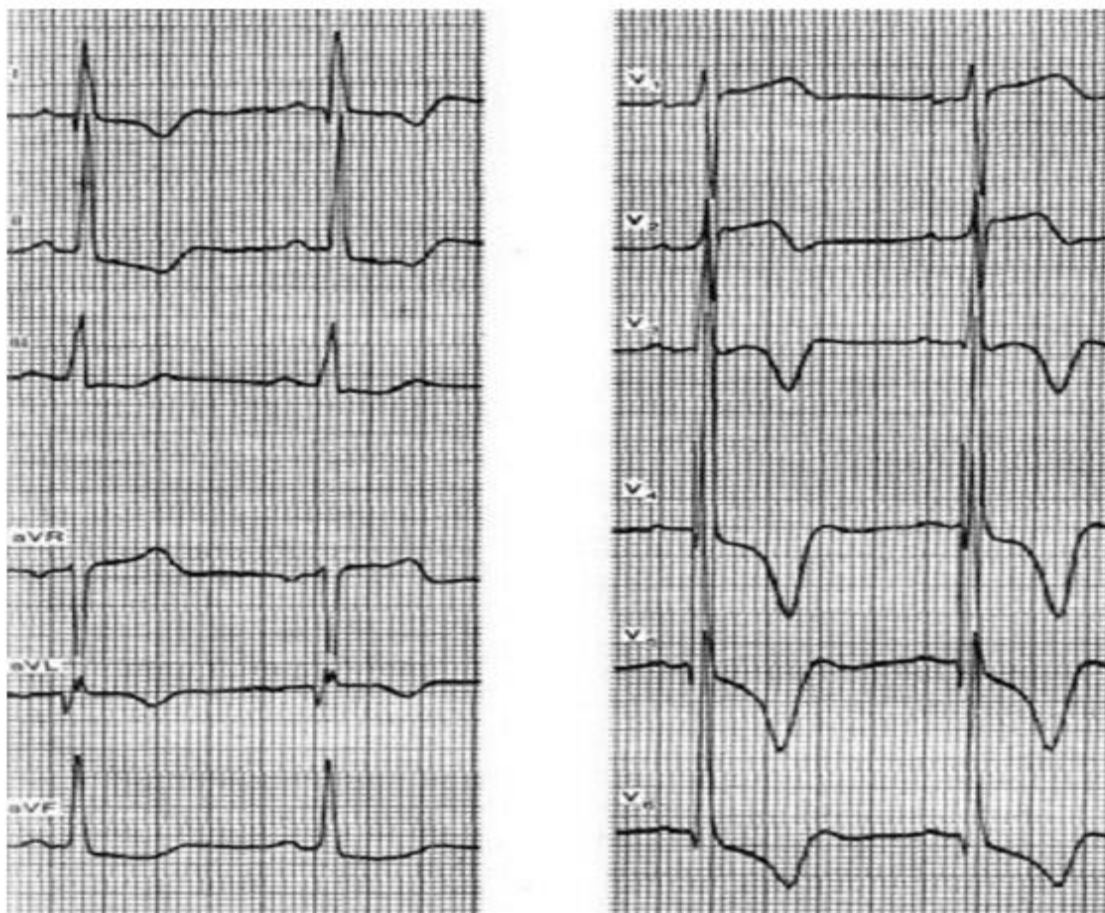


Рис. 8

ЭКГ при гипертрофической кардиомиопатии

Дилатационная кардиомиопатия
 синусовая тахикардия;

- гипертрофия желудочков и предсердий;
- снижение вольтажа в отведениях от конечностей;
- повышение вольтажа в грудных отведениях;
- атриовентрикулярные блокады различных степеней;
- блокада левой ножки пучка Гиса;
- уширение желудочкового комплекса с локальным нарушением внутрижелудочковой проводимости;
- аритмия: экстрасистолия, фибрилляция предсердий;
- отрицательный зубец Т в прекардиальных отведениях;
- глубокий зубец Q в прекардиальных отведениях;
- в некоторых случаях - повышение амплитуды зубца R в грудных отведениях.

Электрокардиограмма при ожирении *

Ожирение часто приводит к горизонтальному расположению электрической оси сердца или отклонению ее влево. У таких больных нередко определяется снижение вольтажа комплекса QRS. Комплекс QRS может быть зазубрен или расщеплен, иногда несколько уширен. Зубцы Т обычно сниженной амплитуды или изоэлектричны. Возможна гипертрофия левого желудочка или его перегрузка. Для этого заболевания характерна склонность к синусовой тахикардии. Значительно реже наблюдается синусовая брадикардия. Возможно

появление экстрасистолии — желудочковой или суправентрикулярной. Могут возникнуть различные нарушения атриовентрикулярной или внутрижелудочковой проводимости. Нередко выявляются блокады ножек пучка Гиса или ветвей левой ножки. Возможно удлинение электрической систолы желудочков (QT). У таких больных часто определяются признаки, характерные для хронической ишемической болезни сердца или для рубцовых изменений в миокарде.

Электрокардиограмма при тиреотоксикозе *

Гипертиреоз сопровождается повышением уровня тиреоидных гормонов, катехоламинов, основного обмена, что приводит к различным нарушениям со стороны органов и систем, прежде всего сердечнососудистой. Развивается гипертрофия и дистрофия сердечной мышцы.

На стадии гипертрофии наблюдается отклонение электрической оси сердца влево, увеличение амплитуды R в отведениях, отражающих потенциалы левого желудочка, тахикардия.

При дистрофии миокарда амплитуда R и T снижается, наблюдается тахикардия с систолической перегрузкой, экстрасистолия, пароксизмы мерцательной аритмии и другие нарушения ритма и проводимости. В связи с высокой потребностью миокарда в кислороде на ЭКГ могут быть признаки коронарной недостаточности.

См. методическое пособие

Н.А. Слободнюк, В.И. Рузов Поражение сердца при эндокринной патологии: учеб. пособие.- Ульяновск: УлГУ, 2016.-39 с.

Электрокардиограмма при нарушениях мозгового кровообращения *

Электрокардиографические изменения, связанные непосредственно с инсультом, чаще всего наблюдаются при геморрагических инсультах. Однако и при ишемическом инсульте могут наблюдаться один или несколько признаков:

1. Удлинение электрической систолы желудочков, нередко значительное.
2. Увеличение амплитуды положительных зубцов T (высота зубца T более 5 мм).
3. Увеличение высоты зубцов U (амплитуда зубца U превышает 1,5 мм).
4. Появление отрицательных зубцов T, нередко большой глубины, которые обычно сочетаются с удлиненным интервалом QT; зубец T может быть также сглаженным.
5. Смещение сегмента ST (подъем или депрессия его), характерное для повреждения миокарда.
6. Регистрация патологических зубцов Q.

Кроме того, нарушения мозгового кровообращения могут приводить к появлению гигантских положительных зубцов T большой амплитуды, которые очень похожи на изменения ЭКГ при ишемии. Иногда изменения ЭКГ напоминают признаки инфаркта миокарда. Однако они могут быть обусловлены и другими факторами (нарушение баланса электролитов, гипертрофия желудочков, нарушения внутрижелудочковой проводимости, развившийся одновременно инфаркт миокарда или его ишемия, брадикардия, АВ-блокада, острые нарушения органов брюшной полости и т.д.). Патологические изменения ЭКГ обычно наиболее выражены в I, AVL, V4–V6 отведениях (Орлов В.Н., 2006).

Электрокардиограмма при электролитных нарушениях

Дефицит калия характеризуется уплощением, а затем инверсией зубца T, увеличением амплитуды зубца U и депрессией сегмента ST. Нередко наблюдаются различные нарушения сердечного ритма, замедление атриовентрикулярной проводимости, иногда увеличение амплитуды зубца P (pseudo P-pulmonale).

Дефицит калия бывает при значительной потере жидкости (многократная рвота, понос, передозировка диуретиков, сахарный диабет и т. д.), при длительном применении средств, угнетающих реабсорбцию калия, например кортикостероидов, при болезни Иценко

– Кушинга и ряде других состояний.

Избыток калия проявляется на ЭКГ высоким заостренным зубцом Т, укорочением интервала Q – Т, выраженным замедлением атриовентрикулярной проводимости. Возможны расширение и уменьшение амплитуды зубца Р, синусовая брадикардия. При резкой гиперкалиемии нарушается внутрижелудочковая проводимость, что проявляется значительным расширением комплекса QRS, непосредственно переходящего в зубец Т. Такая картина может имитировать инфаркт миокарда в стадии повреждения. Гиперкалиемия чаще наблюдается при различных поражениях почек со снижением диуреза, а также при передозировке препаратов калия.

Гиперкалиемия (ГК)

ЭКГ–признаками повышения содержания калия в крови являются:

1. Синусовая брадикардия.
2. Укорочение интервала QT.
3. Формирование высоких остроконечных положительных зубцов Т, что в сочетании с укорочением интервала QT создает впечатление элевации ST.
4. Расширение комплекса QRS.
5. Укорочение, при нарастании гиперкалиемии – удлинение интервала PQ, прогрессивное нарушение атриовентрикулярной проводимости вплоть до полной поперечной блокады.
6. Уменьшение амплитуды, сглаживание зубца Р. При нарастании уровня калия – полное исчезновение зубца Р.
7. Возможная депрессия сегмента ST во многих отведениях.
8. Желудочковые аритмии

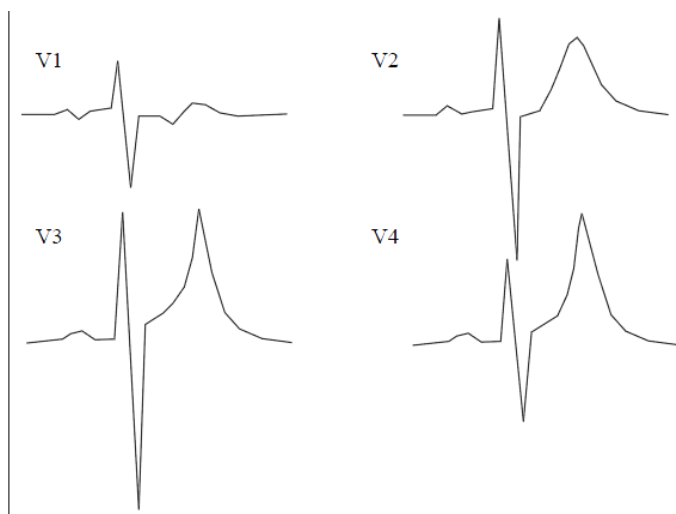


Рис. 9

Дефицит кальция характеризуется удлинением интервала Q – Т. Может отмечаться снижение вольтажа зубца Т и некоторое укорочение интервала P – Q. Это состояние бывает при гипопаратиреозе, а также заболеваниях, сопровождающихся частой рвотой и поносом.

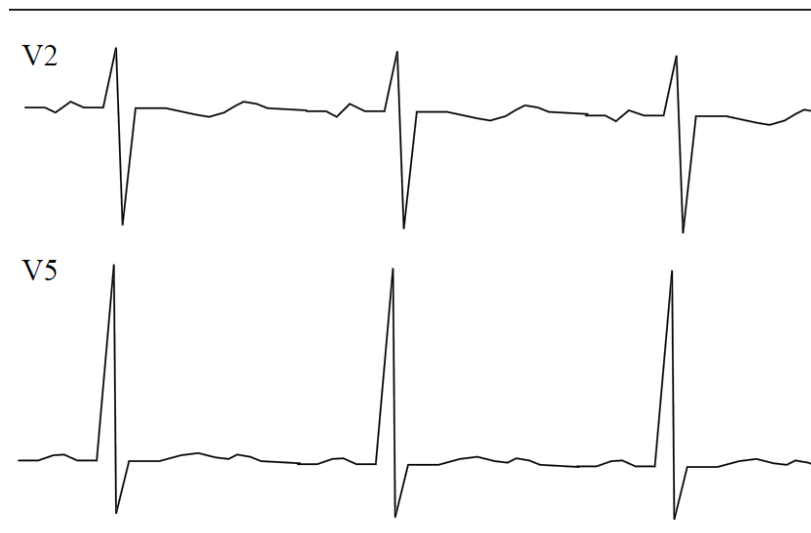


Рис. 10

Избыток кальция ведет к укорочению интервала Q – T и некоторому удлинению интервала P– Q на ЭКГ. Содержание кальция повышено при гиперпаратиреозе, гипервитаминозе D, миеломной болезни и др.

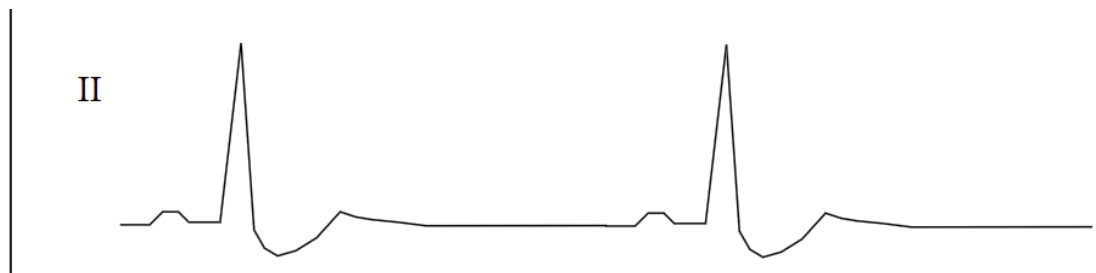


Рис. 11




Рис.12

Дефицит магния

Изменения на электрокардиограмме регистрируются при низкой концентрации ионов магния в сыворотке крови, критическая граница которой существенно ниже возрастной нормы.

ЭКГ-диагностика. На электрокардиограмме при снижении концентрации ионов магния в сыворотке крови регистрируется укорочение продолжительности желудочкового комплекса QRS

и увеличение амплитуды зубца T (рис. 88). Специфических ЭКГ-признаков гипомagneмии не существует. **Клиническое значение.** Гипомagneмия у детей наблюдается при выходе из диабетической комы, улучшении функции почек при почечной недостаточности, гипертиреозе.

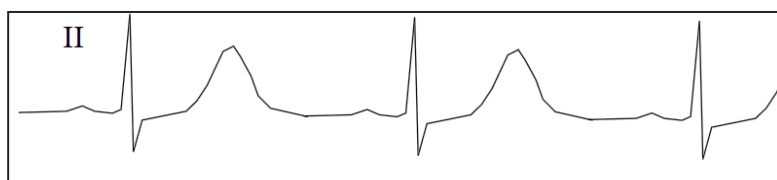

Рис. 13

Избыток магния

Электрокардиографические изменения при гипермагниемии сходны с изменениями при гиперкалиемии. Повышение концентрации ионов магния в сыворотке крови способствует удлинению рефрактерного периода, в связи с чем угнетает функцию автоматизма и проводимости миокарда.

ЭКГ-диагностика. На ЭКГ при гипермагниемии регистрируются брадикардия, удлинение интервала P–Q, уширение желудочкового комплекса QRS (рис. 89). При очень высокой

концентрации уровня магния в крови, достигающей 27—28 мэкв/л, возникают различной степени атриовентрикулярные блокады и может наступить остановка сердца. Гипермагниемия способна вызывать появление наджелудочковых и желудочковых аритмий.

Клиническое значение. Гипермагниемия наблюдается при диабетической коме, гипертиреозе, хронической почечной недостаточности, передозировке солей магния во время проведения инфузионной терапии.

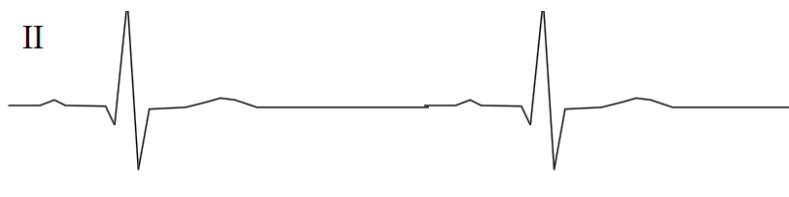


Рис. 14

Электрокардиограмма при действии некоторых лекарственных средств

А. Сердечные гликозиды

- 1. Терапевтическое действие.** Удлинение интервала PQ. Укорочение интервала QT, изменения зубца T (уплощенный, инвертированный, двухфазный), выраженный зубец U. Снижение ЧСС при мерцательной аритмии.
- 2. Токсическое действие.** Корытообразная депрессия сегмента ST/ Желудочковая экстрасистолия, АВ-блокада, предсердная тахикардия с АВ-блокадой, ускоренный АВ-узловой ритм, синоатриальная блокада, желудочковая тахикардия, двунаправленная желудочковая тахикардия, фибрилляция желудочков.

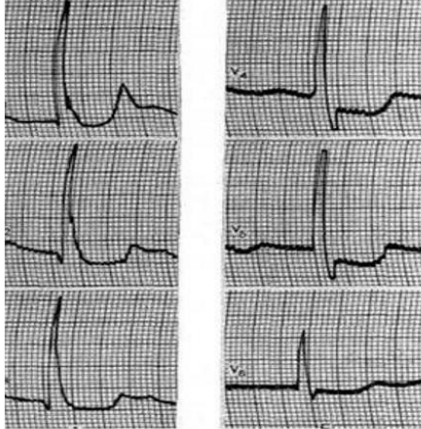


Рис. 15

ЭКГ при влиянии кордарона

Кордарон относится к препаратам III класса антиаритмических средств. В связи со своей высокой эффективностью он довольно часто используется в современной детской кардиологической практике. Кордарон удлиняет время реполяризации и рефрактерности миокарда путем блокирования медленных натриевых каналов, а также оказывает антиадренергическое действие на альфа- и бета-адренорецепторы.

ЭКГ-диагностика. При передозировке кордарона на ЭКГ появляются брадикардия, атриовентрикулярная блокада, удлинение интервала Q–T (рис. 92).

Клиническое значение. В качестве осложнений терапии кордароном у больных возникает артериальная гипотензия. При сочетании кордарона с бета-блокаторами или антагонистами кальция повышается степень выраженности брадиаритмий.

Прогноз благоприятный при прекращении введения препарата.




Рис. 16